BEITRAG ZUR ANATOMIE DER EXTREMITÄTENKNOCHEN DES ZWERGSCHWEINES

Ursula Kißling

1971

Digitized by the Internet Archive
in 2026

https://archive.org/details/IA41553803_0007

Aus dem Institut für Makroskopische Anatomie der Tiere
der Tierärztlichen Fakultät der Universität München
Vorstand: Professor Dr. B. Vollmerhaus

BEITRAG ZUR ANATOMIE DER EXTREMITÄTENKNOCHEN DES ZWERGSCHWEINES

Inaugural-Dissertation
zur Erlangung der tiermedizinischen Doktorwürde
der Tierärztlichen Fakultät der Ludwig-Maximilians-Universität
München

von
Ursula Kißling
aus
Rio de Janeiro

München 1971

DISSERTATIONSDRUCK -SCHÖN- München 23 · Belgradstraße 11

Gedruckt mit Genehmigung der Tierärztlichen Fakultät
der Universität München

Dekan : Prof. Dr. B. Vollmerhaus
Referent : Prof. Dr. B. Vollmerhaus
Korreferent: Prof. Dr. H. Schebitz

UNIV.
LEIDEN
BIBL.

Tag der Promotion: 2.Juli 1971

I N H A L T S Ü B E R S I C H T

		Seite
I	Einleitung	1
II	Material und Methoden	2
III	Vergleichende Untersuchung an den Extremitätenknochen	4
	1. Vorderextremität	4
	2. Hinterextremität	13
IV	Untersuchung der Markräume	21
V	Nomenklaturtabelle	25
	1. Vorderextremität	25
	2. Hinterextremität	35
VI	Röntgenskizzen	5o
	1. Hanford-Zwergschwein	5o
	2. Göttinger-Zwergschwein	62
VII	Zusammenfassung	7o
VIII	Literaturverzeichnis	71
	Lebenslauf	74

I EINLEITUNG

In den letzten Jahren ist das Interesse der medizinischen Forschung am Schwein als Versuchstier gestiegen. Man sieht im Schwein eine Tierart, deren physiologische, pathophysiologische und pharmakodynamische Gegebenheiten denen des Menschen so weitgehend ähneln, daß tierexperimentell gewonnene Versuchsergebnisse im allgemeinen recht verläßlich auf die Verhältnisse beim Menschen übertragen werden können.
Die Tatsache, daß Mensch und Schwein sich in Stoffwechsel und Ernährung sehr nahe stehen, ist schon lange bekannt; neuere Untersuchungen deckten noch weitere physiologische Übereinstimmungen auf (1). Dies gilt auch in pathologischen Formenkreisen; so hat sich beispielsweise gezeigt, daß auf dem Gebiet der Arteriosklerose die pathogenetische Ereigniskette und die pathophysiologischen Abläufe beim Schwein denen des Menschen fast vollständig gleichen (2, 6).

Da nun das herkömmliche Hausschwein auf Grund seiner Körpergröße beachtliche Ansprüche an Stallraum, Fütterung und Pflegeaufwand stellt, der Tierversuch also mit einem erheblichen Kostenaufwand belastet wird, versucht man schon seit Jahren, Schweinerassen mit geringerer Körpergröße zu züchten. Neben den daraus abzuleitenden Vorteilen erleichtert ein kleines Schwein auch Röntgendarstellungen, da seine Weichteilmassen geringer sind.

Tatsächlich ist es inzwischen gelungen, Zwergschweinrassen zu züchten, die dem gesetzten Ziel recht nahe kommen. So werden in Deutschland derzeit zwei uns zugängliche Zwergschweinrassen weitergezüchtet:

1. Das Hanford-Zwergschwein, das 1958 in den Hanford Laboratorien (USA) aus Palouse- und Pitman-Moore-Schweinen gezüchtet wurde (4, 11).
2. Das Göttinger-Zwergschwein, seit 196o am Göttinger Institut für Tierzucht und Haustiergenetik aus laufenden Kreuzungsversuchen mit dem vietnamesischen Hängebauchschwein (sus vittatus) und dem Minnesota-Schwein (sus scrofa-Typ) gezüchtet. Das Minnesota-Schwein wiederum wurde in Minnesota auf der Basis des Guinea-Schweines aus Alabama, des Sus scrofa ferus von der Insel Catalina, des Piney-Wood-Schweines (Loui-

siana) und der Schweine von der Marianeninsel Guam gezüchtet (9).

Experimentelle Untersuchungen bei diesen Zwergschweinrassen sollten im allgemeinen auf anatomischen und physiologischen Normen als Vergleichsbasis aufbauen. Solche Angaben fehlen allerdings noch weitgehend. Deshalb wurde mir die Aufgabe gestellt, in der vorliegenden Arbeit einen vergleichenden Überblick über die Extremitätenknochen des Göttinger-Zwergschweines, des Hanford-ZS und des Hausschweines zu geben. Zugleich sollten die Extremitäten in Röntgenbildern dargestellt und die Markräume untersucht werden.

II MATERIAL UND METHODEN

Folgendes Tiermaterial wurde zur vergleichenden Untersuchung der Extremitätenknochen verwendet:

1. Ein Göttinger-Zwergeber: Ohrmarken-Nr. 33, Alter 6 Monate, Gewicht 17 kg.
2. Ein Göttinger-Zwergeber: Ohrmarken-Nr. 38, Alter 6 Monate, Gewicht 1o,5 kg.
3. Eine Göttinger-Zwergsau: Ohrmarken-Nr. 9, Alter 11 Monate, Gewicht 3o kg.
4. Eine Hanford-Zwergsau: Ohrmarken-Nr. 12, Alter 2 Jahre, Gewicht 55 kg.

Als Vergleich dienten die Extremitätenknochen von zwei ausgewachsenen deutschen veredelten Landschweinen.

Um die Knochen herauszulösen, wurden die Extremitäten vom Rumpf getrennt, entfleischt, sortiert und 3 - 4 Tage mazeriert.

Röntgentechnik: (Die Röntgenbilder wurden in der Chirurgischen Tierklinik der Universität München angefertigt). Die linken Extremitäten eines 6 Monate alten Göttinger-Zs Ohrmarken-Nr. 33 und eines 2-jährigen Hanford-ZS Ohrmarken-Nr. 12 wurden geröntgt: Das Hanford-ZS wurde in Narkose geröntgt (2 mg/kg Körpergewicht Aceparon (Stresnyl) i.m., nach 1o Minuten 4-6 mg/kg Methoxismol i.v.). Die Röntgenaufnahmen des Göttinger-ZS wurden am toten Tier vorgenommen; daraus erklärt sich die Unschärfe einiger Röntgenbilder und die unphysiologisch breiten Epiphysenfugen. Das Becken und die Scapula beider Zwergschweine wurden mit feinzeichnender Folie geröntgt. Für die freien Ex-

tremitäten wurde ein Sinofilm verwendet. Der Fokus-Film-Abstand betrug 12o cm. Die im folgenden aufgeführten Zahlen bezeichnen die Kilovolt (kV)- und Milliampèresekunden-Produkt (mAs)- Einstellung.

Göttinger-Zwergschwein:

Scapula kaudo-kranial und medio-lateral	65 kV / 6o mAs
Becken ventro-dorsal und latero-lateral	65 kV / 4o mAs
Extremitäten kranio-kaudal und medio-lateral	65 kV / 3o mAs

Hanford-Zwergschwein:

Scapula kaudo-kranial	7o kV / 25o mAs
Scapula medio-lateral	63 kV / 1oo mAs
Ellbogengelenk kranio-kaudal	62 kV / 25 mAs
Ellbogengelenk medio-lateral	55 kV / 4o mAs
Vorderfuß dorso-palmar	63 kV / 3o mAs
Vorderfuß medio-lateral	62 kV / 25 mAs
Becken ventro-dorsal und latero-lateral	8o kV / 12o mAs
Kniegelenk kranio-kaudal und medio-lateral	63 kV / 4o mAs
Hinterfuß dorso-plantar	63 kV / 3o mAs
Hinterfuß medio-lateral	63 kV / 4o mAs

Zu den Röntgenbildern wurden mit Hilfe der von denselben Tieren stammenden mazerierten Knochen deckungsgleiche Röntgenskizzen angefertigt.*

Zur Beschreibung der Markräume wurden ausschließlich Göttinger-Zwergschweine herangezogen. Von Scapula, Becken und den Röhrenknochen wurden beim 6-monatigen ZS jeweils 5 Exemplare und beim 1-monatigen ZS je 4 Exemplare verwendet. Dazu wurde pro Knochen ein Sagittal-, ein Transversalschnitt und 6 Querschnitte angelegt. Dann wurden die Markräume von Knochenmark freigespült. Die Ermittlung der engsten Stelle erfolgte mit einer der in der Technik üblichen Schublehren.

* Die Röntgenskizzen im Original geben die Verhältnisse bei den Röntgenbildern im Maßstab 1:1 wieder. Durch das Format der gedruckten Arbeit ergibt sich eine Verkleinerung auf die Hälfte.

III VERGLEICHENDE UNTERSUCHUNG AN DEN EXTREMITÄTENKNOCHEN

1. VORDEREXTREMITÄT

SCAPULA

Beim Göttinger-Zwergschwein ist der Margo dorsalis verhältnismäßig kürzer als beim Hausschwein und beim Hanford-Zwergschwein, also die Scapula insgesamt schmaler. Der Verlust an Breite geht auf Kosten der Fossa infraspinata.
Die Spina scapulae ist beim Göttinger-ZS flacher gestellt: Der Winkel, den die Kaudalfläche der Spina scapulae mit der Fläche der Fossa infraspinata bildet, beträgt beim Göttinger-ZS etwa 3o Grad, beim Hanford-ZS und beim HS ca. 5o Grad.
Der Margo cranialis ist beim Göttinger-ZS wie beim Hanford-ZS nur mäßig verdickt, im Gegensatz zum stark aufgeworfenen Margo cranialis beim HS.
Die Fossa infraspinata ist bei beiden Zwergschwein-Arten eben, beim HS dagegen eingewölbt.

Das Collum scapulae ist beim Göttinger-ZS schlank und langgestreckt. Der Übergang des Margo cran. zum Collum erfolgt allmählich und in sanftem Schwung. Beim HS und beim Hanford-ZS geht der Margo cran. unvermittelter und ausgeprägter in das Collum über.
Der Angulus ventralis mit seiner Cavitas glenoidalis ist beim HS und beim Hanford-ZS sehr viel kräftiger und klobiger als beim Göttinger-ZS.
Tuberculum supraglenoidale und Tuberculum infraglenoidale reichen beim Göttinger-ZS gleich weit nach distal, dagegen ist das Tuberculum supraglenoidale bei HS und Hanford-ZS sehr viel kräftiger ausgebildet und reicht weiter nach distal als das Tuberculum infraglenoidale.

Die Cavitas glenoidalis des Göttinger-ZS ist zungenförmig und wesentlich schmaler als die annähernd runde des Hanford-ZS und des HS. Der mediale Gelenkrand der Cavitas glenoidalis ist in seinem mittleren Abschnitt aufgezogen, bei HS und Hanford-Zwergschwein verläuft er gerade. Der Gelenkrand erreicht an dieser Stelle beim Göttinger-ZS das Niveau des tiefsten Punktes der Gelenkpfanne.

Muskel- und Sehnenrinnen auf der Medialseite des Tuberculum supraglenoidale sind beim Göttinger-ZS nur angedeutet.

HUMERUS

Epiphysis proximalis

Die gesamte Epiphysis proximalis ist weniger ausladend als beim HS und beim Hanford-ZS.
Beim Göttinger-ZS und beim Hanford-ZS besteht die Facies cranialis des Tuberculum majus in einer sanft nach kaudal geneigten Fläche, beim HS steht sie steiler.

Die Pars cran. des Tuberculum majus ist beim Göttinger-ZS niedriger und überragt das Tuberculum minus vergleichsweise weniger als bei HS und Hanford-ZS. Die Pars cran. neigt sich geringer als beim HS über den Sulcus intertubercularis.
Das Tuberculum minus hat beim Göttinger-ZS gleiche Höhe wie das Caput humeri, bei HS und Hanford-ZS überragt es das Caput. Beim Hanford-ZS ist es wie beim Göttinger-ZS abgerundet. Eine Neigung nach kranial erfolgt bei beiden nicht. Dadurch daß die dem Sulcus intertubercularis zugewandten Flächen des Tuberculum majus und minus beim Göttinger-ZS parallel zueinander stehen, erhält der Sulcus intertubercularis die Form eines "U". Beim HS neigen sich beide Tubercula mit ihren freien Enden zueinander und bilden so einen fast röhrenförmigen Sulcus intertubercularis. Die Form des Sulcus intertubercularis beim Hanford-ZS gleicht der des Göttinger-ZS, das freie Ende der Pars cranialis tuberculi majoris neigt sich jedoch über den Sulcus.

Die Pars caudalis des Tuberculum majus ist beim Göttinger-ZS geschlossen und reicht lateral nicht über den Humerusschaft. Beim HS und beim Hanford-ZS ist sie nach lateral flügelartig ausgezogen und überragt den Humerusschaft. Durch die beim Göttinger-ZS steil stehende Pars caudalis wird der Raum zwischen Pars caud. und Pars cran. enger und die Facies m. infraspinati flacher als bei HS und Hanford-ZS.

Von proximal gesehen geht die laterale Kontur des Caput humeri beim Göttinger-ZS gestreckt in die Pars caudalis tuberculi majoris über, während bei HS und Hanford-ZS kurz vor der Pars caudalis eine deutliche Einziehung besteht.

Diaphysis

Der Bogen, mit dem der Humerusschaft über das Collum humeri zum Caput humeri zieht, ist beim Göttinger-ZS und beim Hanford-ZS enger als beim HS. Unmittelbar unterhalb des Caput humeri ist der Humerusschaft des Göttinger-ZS lateral und medial eingezogen, bevor er sich zur Aufnahme der Epiphysis proximalis erweitert. Beim HS dagegen verbreitert sich der Humerusschaft kontinuierlich bis er die Breite der Epiphyse erreicht. Das Hanford-ZS gleicht hier dem Göttinger-ZS, jedoch ist die Einziehung am Humerus nicht so deutlich ausgeprägt.

Beim Göttinger-ZS verbreitert sich der Epicondylus lateralis in distaler Richtung gleichmäßig. Die Fossa olecrani ist breiter und niedriger als bei HS und Hanford-ZS. Durch die gleiche Ausdehnung von Epicondylus lateralis und Epicondylus medialis hat sie die Form eines breiten "U". Beim HS verbreitert sich der freie Rand des Epicondylus lateralis derartig, daß er die Fossa olecrani einengt. Beim Hanford-ZS ist die Fossa olecrani wie beim Göttinger-ZS u-förmig, doch ist der Epicondylus lateralis in seinem proximalen Bereich stark nach lateral ausgebaucht.
Der Epicondylus medialis des Göttinger-ZS geht in einem gleichförmigen Bogen in die Trochlea humeri über; er reicht nur wenig weiter nach distal als der laterale Epicondylus. Beim HS und beim Hanford-ZS ist der Epicondylus medialis dagegen an seinem distalen Ende stark aufgetrieben und überragt infolgedessen den lateralen Epicondylus wesentlich.

Die Trochlea humeri schließt sich beim Göttinger-ZS in einem offenen weiten Bogen an den Humerusschaft an. Beim HS und beim Hanford-ZS ist dieser Bogen eng, gestaucht, fast rechtwinkelig.

Epiphysis distalis

Der laterale Teil der Trochlea humeri wird durch einen Kamm in zwei Gelenkflächen unterteilt. Dieser Kamm erreicht beim Göttinger-ZS die Höhe der äußeren Begrenzung der Gelenkfläche und zieht über die gesamte Trochlea parallel zum lateralen Gelenkrand. Beim HS bleibt dieser Kamm niedriger als beim Göttinger-ZS, er nähert sich im mittleren Abschnitt der Gelenkrinne.

Beim Hanford-ZS ist nur im kaudalen Bereich der Trochlea humeri ein Kamm angedeutet, der sich allmählich verläuft.

Der laterale Bandhöcker ist beim Göttinger-ZS abgerundet und ebenso wie die laterale Bandgrube weniger stark ausgeprägt als bei HS und Hanford-ZS. Der mediale Bandhöcker ist beim Göttinger-ZS deutlicher ausgebildet.

RADIUS

Epiphysis proximalis

Die Unterschiede an der Gelenkfläche des Caput radii entsprechen denen an der Trochlea humeri. Durch den lateralen Abschnitt der Facies articularis zieht eine Gelenkrinne, die sich beim Göttinger-ZS wesentlich tiefer in den Knochen eingräbt als beim HS. Beim Hanford-ZS ist sie nur im kaudalen Bereich angedeutet und verläuft sich dann bald. Ihr tiefster Punkt liegt beim Göttinger-ZS unterhalb des lateralen Gelenkrandes. Beim Göttinger-ZS erreicht die laterale Gelenkfläche die Höhe des Gelenkkammes und liegt im Gegensatz zu der des HS und des Hanford-ZS horizontal. Der Gelenkkamm steigt bei beiden Zwergschwein-Arten von der Gelenkfläche aus nicht so steil an wie beim HS.

Diaphysis

Der Radiusschaft des Göttinger-ZS verbreitert sich unterhalb des Caput radii gleichmäßig auf der lateralen wie auf der medialen Seite, während beim HS und beim Hanford-ZS auf Grund einer einseitigen Verbreiterung auf der lateralen Seite eine starke Assymetrie besteht.

Die kaudale Seite des Radiusschaftes ist bei Göttinger- und Hanford-ZS glatter als beim HS. Beim Göttinger-ZS sind der Margo medialis und lateralis nicht so scharfkantig und deutlich vom übrigen Knochen abgesetzt wie bei HS und Hanford-ZS.

Das distale Ende des Radius ist beim Göttinger-ZS an seiner latero-kaudalen Seite, dort wo er wieder engen Kontakt mit der Ulna aufnimmt, nicht so tief ausgehöhlt wie bei HS und Hanford-ZS.

Die Crista transversa besteht bei beiden Zwergschwein-Arten

in einer sich unregelmäßig schlängelnden Linie, während sie beim HS in drei regelmäßigen Bogen über den Knochen verläuft.

Epiphysis distalis

Bei beiden Zwergschwein-Arten ist der Abschnitt der Facies articularis carpea, der der Artikulation mit dem kranialen Teil des Os carpi radiale dient, rund und größer als beim HS, wo dieser Gelenkflächenteil queroval liegt. Der kaudale Teil dieses Gelenkabschnittes ist kleiner als beim HS und zieht nicht so weit auf die palmare Seite der Trochlea radii. Dieselben Verhältnisse finden sich bei der Facies articularis, die der Gelenkung mit dem Os carpi intermedium dient: Der kraniale Abschnitt ist größer, der kaudale aber kleiner als beim HS.

Der Kamm, der zwischen der Facies articularis für das Os carpi radiale und der Gelenkfläche für das Os carpi intermedium von kranial nach kaudal zieht, ist beim Göttinger-Zwergschwein schärfer als bei HS und Hanford-ZS.

Dem Göttinger-ZS fehlt die tiefe Einkerbung, die sich bei HS und Hanford-ZS am Übergang von kranialem zu kaudalem Gelenkabschnitt der Facies articularis für das Os carpi intermedium befindet.

Die Incisura ulnaris ist beim Göttinger-ZS nur schwach angedeutet.

ULNA

Diaphysis

Das Tuber olecrani beider Zwergschwein-Arten ist im Verhältnis zum gesamten Ulnaschaft kürzer als beim HS.
Beim Göttinger-ZS biegt sich die Ulna stärker nach dorsal als bei HS und Hanford-ZS.

Der Processus anconeus springt beim Göttinger-ZS schnabelförmig vor, ohne sich wie bei HS und Hanford-ZS an seinem freien Ende nach distal zu krümmen; auf diese Weise bleibt der Kreissektor, den die Incisura trochlearis darstellt, offener. Beim Göttinger-ZS ist die Einkerbung, die das distale Drittel der Incisura trochlearis deutlich abteilt, breiter und tiefer als bei HS und Hanford-ZS.

Die Gelenkfläche, die mit dem Radius artikuliert ist beim Göttinger-ZS fast eben; ihr Grat, der sich in die Incisura semilunaris ulnae des Radius schmiegt, ist nur angedeutet, während er beim HS und beim Hanford-ZS scharf vorspringt.
Die sich proximal anschließende Gelenkfläche des Processus coronoideus lateralis ist beim Göttinger-ZS halbkreisförmig, beim Hanford-ZS dreieckig und beim HS kreisförmig.
Der Processus coronoideus lateralis der beiden Zwergschwein-Arten springt weiter nach lateral und kranial vor als der des HS.
Beim Göttinger-ZS ist jene Knochenkante nur angedeutet, die bei HS und Hanford-ZS vom distalen Drittel des Margo caudalis zum Proc. coronoideus lat. zieht.
Nur beim Hanford-ZS findet sich eine scharfe aufgerauhte Knochenleiste, die unterhalb des Proc. coronoideus lat. am Margo caudalis entspringt und schräg nach kranio-distal zum Margo lateralis zieht.

Epiphysis distalis

Der Processus styloideus bildet an seinem distalen Ende eine schräg nach kaudo-distal abfallende Gelenkfläche, die beim Göttinger-ZS und beim Hanford-ZS annähernd eben, beim HS aber gewölbt ist. Während beim Göttinger-ZS und HS das kaudo-distale Ende des Processus styloideus knollig verdickt ist, bleibt es beim Hanford-ZS zierlich.
Beim Göttinger-ZS endet die Facies articularis carpea kranial halbkreisförmig und abgerundet; dagegen ist der kraniale Gelenkrand bei HS und Hanford-ZS geradlinig und scharf.
Kranial- und Kaudalrand des Proc. styloideus sind bei beiden Zwergschwein-Arten gerade und nicht so geschwungen wie beim HS.

OS CARPI RADIALE

Wie an der entsprechenden Gelenkfläche der Trochlea radii, ist auch hier bei beiden Zwergschwein-Arten der kraniale Gelenkabschnitt der Facies articularis proximalis größer, der kaudale kleiner als beim HS.

OS CARPI INTERMEDIUM

Dieselben zum HS unterschiedlichen Größenverhältnisse der Facies articularis proximalis finden sich auch beim Os carpi intermedium.

OS CARPI ULNARE

Bei beiden Zwergschwein-Arten ist entsprechend der fast planen Facies articularis carpea des Processus styloideus die proximale Gelenkfläche des Os carpi ulnare nicht so hoch gewölbt wie beim HS.

OS CARPI ACCESSORIUM UND OS CARPALE I

Beide Knochen zeigen zu denen des HS keine Unterschiede.

OS CARPALE II

Beim Göttinger-ZS ist der palmare Bereich des Knochens zu einer nasenförmigen Spitze ausgezogen, so daß der Knochen von lateral gesehen einem Dreieck gleicht. Dem HS und dem Hanford-ZS fehlt die nasenförmige Spitze, der Knochen ist bei Seitenansicht quadratisch.

Die Gelenkfläche, die der Artikulation mit dem Os carpale III dient, zieht beim Göttinger-ZS, sanduhrartig tailliert, über die gesamte Höhe der medio-dorsalen Seite des Knochens. Beim HS sind es zwei voneinander getrennte Flächen, wobei die proximale nicht wie beim Göttinger-ZS Dreiecksform hat, sondern balkenartig dem proximalen Knochenrand anliegt. Die betreffenden Gelenkflächen des Hanford-ZS ähneln in ihrer Form denen des HS, sie sind jedoch durch einen schmalen Streifen entlang des Dorsalrandes miteinander verbunden.

Beim Göttinger- und beim Hanford-ZS ist die Facies articularis distalis kuhlenartig eingesunken, im Gegensatz zu der fast ebenen beim HS.

OS CARPALE III

Beim Göttinger-ZS ist die Gelenkfläche, die der Artikulation mit dem C II dient, entsprechend dessen zugehöriger Facies articularis durchgehend und sanduhrförmig eingezogen; bei HS und Hanford-ZS besteht sie dagegen aus zwei Teilen.

Der Teil der Facies articularis proximalis, der mit dem Os carpi radiale gelenkt, reicht beim Göttinger-ZS nur ein kurzes Stück weit auf die palmare Seite des Knochens; beim HS und beim Hanford-ZS erstreckt sich dieser Gelenkabschnitt gleich weit nach palmar wie jener Teil der proximalen Gelenkfläche, der mit dem Os carpi intermedium artikuliert.

Während bei beiden Zwergschwein-Arten die Facies articularis distalis geradlinig begrenzt ist, werden beim HS die Ränder, insbesondere der axiale von Kerben und Vorsprüngen unterbrochen.

OS CARPALE IV

Das Os carpale IV des Göttinger- und des Hanford-ZS zeigt zu dem des HS keine Unterschiede.

OS METACARPALE III

Bei beiden Zwergschwein-Arten ist die Facies articularis, die mit dem Os carpale II gelenkt, gewölbt, beim HS fast eben. Die Gelenkfläche, die der Artikulation mit dem Os metacarpale II dient, ist beim Göttinger-ZS kreisförmig, beim Hanford-Zwergschwein ebenfalls kreisförmig und zusätzlich noch eingedellt, beim HS zieht sie als querliegendes Rechteck über die mediale Seite des MC III.

Bei beiden Zwergschwein-Arten wird der palmare Abschluß der Facies articularis proximalis durch zwei schräg von dorso-medial bzw. dorso-lateral nach palmar aufeinanderzulaufende Geraden gebildet; beim HS werden diese Geraden durch jeweils eine tiefe Einkerbung im palmaren Drittel unterbrochen. Dadurch ist der Knochenvorsprung an der palmaren Seite des Knochens bei beiden Zwergschwein-Arten spitzkegelig, beim HS aber quaderförmig.

Axial gelenkt der MC III mit dem MC IV in zwei Flächen, wobei die dorsal gelegene beim Göttinger-ZS größer ist als beim HS und einem auf seiner Schmalseite stehenden Rechteck ähnelt, im Gegensatz zum querliegenden Rechteck beim HS. Beim Hanford-Zwergschwein ist diese Fläche quadratisch.

OS METACARPALE IV

Der MC IV beider Zwergschwein-Arten unterscheidet sich von dem des Hausschweines nur in Bezug auf die Gelenkfläche zum Os metacarpale III: sie spiegelt die entsprechenden Verhältnisse am MC III wieder.

OSSA METACARPALIA II ET V

Diese Knochen weichen bei allen drei Arten nicht voneinander ab.

PHALANX PROXIMALIS

Während bei beiden Zwergschwein-Arten die durch eine Gelenkrinne voneinander getrennten Gelenkabschnitte der Trochlea phalangis proximalis gleich weit nach proximo-palmar reichen, erstreckt sich beim HS der axiale Gelenkabschnitt weiter nach palmar als der abaxiale.

PHALANX MEDIA

Die Gelenkfläche der Trochlea phalangis mediae steht bei beiden Zwergschwein-Arten rundum etwas über den Corpus phalangis mediae vor. Die Gelenkrinne der Trochlea gräbt sich bei Göttinger- und Hanford-ZS tiefer in den Knochen als beim HS.

PHALANX DISTALIS

Bei beiden Zwergschwein-Arten neigt sich die Crista unguicularis sehr viel stärker nach axial als beim HS.
Der palmare Bereich des Margo coronalis steht bei beiden Zwergschwein-Arten in einem spitzeren Winkel zum abaxialen Bereich

als beim HS.

OSSA SESAMOIDEA PHALANGIS

Die Sesambeine beider Zwergschwein-Arten zeigen zu denen des HS keine Unterschiede.

2. HINTEREXTREMITÄT

OS COXAE

Bei beiden Zwergschwein-Arten neigt sich die Spina ischiadica nur ganz geringgradig dem Innenraum des Beckens zu, während sie beim HS in Höhe des Acetabulums weit in das Cavum pelvis ragt. Von dorsal gesehen verläuft die Spina ischiadica bei Göttinger- und Hanford-ZS gestreckt vom Corpus ossis ilii bis zum Tuber ischiadicum, beim HS erfährt sie dagegen eine Krümmung im Bereich des Acetabulums.
Die Spina ischiadica bleibt beim Göttinger-ZS niedriger als beim HS und beim Hanford-ZS. Ihr höchster Punkt liegt beim Göttinger-ZS senkrecht über dem kaudalen Drittel des Acetabulums, bei HS und Hanford-ZS senkrecht über dem kaudalen Rand der Gelenkpfanne. Bei beiden Zwergschwein-Arten ist der An- und Abstieg der Spina ischiadica sanft und allmählich, so daß die Incisura ischiadica major und minor flacher und länger erscheinen.

Die Spina iliaca ventralis krümmt sich bei Göttinger- und Hanford-ZS weniger stark nach ventral, auf diese Weise vollzieht die Linea arcuata einen flacheren Bogen als beim HS.

Der Ramus acetabularis ossis ischii buchtet sich beim Göttinger-ZS weniger weit nach lateral aus, sein lateralster Punkt liegt in einer Ebene mit dem lateralsten Punkt des Tuber ischiadicum; beim HS und Hanford-ZS überragt er diesen.

Das Foramen obturatum ist bei beiden Zwergschwein-Arten schmaler als beim HS.

FEMUR

Epiphysis proximalis

Der Trochanter major ist bei beiden Zwergschwein-Arten an seinem oberen Rand einheitlich rund und nicht wie beim HS durch eine angedeutete Incisur in zwei ungleich große Höcker geteilt. Seine Lateralfläche hat beim Göttinger-ZS die Form eines hochkant stehenden Rechtecks, bei HS und Hanford-ZS ist sie annähernd quadratisch. Von kranial gesehen buchtet sich der Trochanter major des HS und des Hanford-ZS weit über den Femurschaft aus, während er beim Göttinger-ZS nicht über die breiteste Stelle des Femurschaftes in Höhe des Trochanter tertius hinausragt.
Etwa auf halber Höhe erfährt der Trochanter major des Göttinger-ZS eine Neigung nach medial. Durch diese Neigung wird die Fossa trochanterica tiefer als bei HS und Hanford-ZS.

Diaphysis

Beim Göttinger-ZS ist der Bogen, den das Collum femoris zum Caput femoris hin beschreibt, offen; die deutliche Wendung bis fast zur Horizontalen, wie sie bei HS und Hanford-ZS zu sehen ist, unterbleibt.

Im proximalen Bereich ist der Femurschaft der beiden Zwergschwein-Arten kantiger als beim HS: Vom Labium laterale der Facies aspera entspringt im proximalen Drittel eine Knochenkante, die auf die laterale Seite und hinauf zum Trochanter major zieht.
Durch eine starke Ausbuchtung des Labium laterale in Höhe des Trochanter minor verdickt sich der Femurschaft bei Göttinger- und Hanford-ZS hier mehr als beim HS.

Der Trochanter minor des Göttinger-ZS besteht aus einer dikken Leiste mit glatter Oberfläche. Bei HS und Hanford-ZS handelt es sich um einen regelrechten Knochenvorsprung, dessen Oberfläche aufgerauht ist.

Die distal am Femur latero-kaudal gelegene Fossa supracondylaris ist beim Göttinger-ZS deutlich ausgeprägt und tief. Eine beim Göttinger-ZS scharfe, beim Hanford-ZS nur angedeutete Leiste stellt ihre kraniale Begrenzung dar. Diese Leiste

zieht zum lateralen Rollkamm der Trochlea patellaris und dient gleichzeitig der Fossa suprapatellaris, die bei beiden Zwergschwein-Arten tiefer ist als beim HS, als laterale Begrenzung.

E p i p h y s i s d i s t a l i s

Die Trochlea patellaris beider Zwergschwein-Arten unterscheidet sich von der des HS insofern, als beide Rollkämme, der mediale wie der laterale, abgerundet sind.
Der Übergang des medialen Rollkammes der Trochlea patellaris zum Condylus medialis wird beim Göttinger-ZS durch eine flache Grube unterbrochen, die mit Gefäßlöchern durchsetzt ist, während er beim HS und beim Hanford-ZS ohne Unterbrechung erfolgt.

Die beiden Condylen reichen beim Göttinger-ZS weiter nach kaudal, sind aber flacher ausgebildet als beim HS und beim Hanford-ZS. Sie sind bei beiden Zwergschwein-Arten in der Form, beim Göttinger-ZS auch in der Größe gleich, während der Condylus medialis des HS durch seine fast platte, nach innen geneigte Gelenkfläche breiter wirkt.
Blickt man von proximal auf die Condylen, so reichen sie beim Göttinger-ZS gleich weit nach kaudal; bei HS und Hanford-ZS ist der mediale Condylus kürzer.

Die beim HS und beim Hanford-ZS in allen Teilen gleich breite Fossa intercondylaris, erweitert sich beim Göttinger-ZS in ihrem kaudalen Bereich dadurch, daß ihre laterale Begrenzung schräg nach kaudo-lateral zieht.
Der Abschluß der Fossa intercondylaris zur Trochlea patellaris erfolgt beim Göttinger- und beim Hanford-ZS in einem engen Bogen. Die schmale Incisur, die sich beim HS anschließt, fehlt.

Die Fossa extensoria des Epicondylus lateralis ist beim Göttinger-ZS relativ größer aber flacher als bei HS und Hanford-Zwergschwein.

PATELLA

Die Apex patellae ist bei HS und Hanford-ZS lang und relativ spitz, beim Göttinger-ZS bleibt sie kurz und abgestumpft. Die Gelenkfläche zeigt bei beiden Zwergschwein-Arten keinen scharf abgesetzten Rand.

Die einzelnen Strukturen, wie Knochenwülste und -rinnen sind beim Göttinger-ZS nur schwach angedeutet.

TIBIA

Epiphysis proximalis

Beim Göttinger-ZS überragt das Tuberculum intercondylare laterale der Eminentia intercondylaris das Tuberculum intercondylare mediale um das Doppelte. Der Höhenunterschied ist also geringer als bei HS und Hanford-ZS.

Die Gelenkfläche des Condylus lateralis zeigt bei beiden Zwergschwein-Arten keine ausgeprägte Längsrinne. Der Condylus medialis des Göttinger-ZS besteht in einer nach außen abfallenden Ebene, wobei der mediale Rand der Gelenkfläche etwas tiefer liegt als beim Condylus lateralis. Bei HS und Hanford-Zwergschwein ist der mediale Rand des Condylus medialis etwas erhöht, so daß beide Condylen an ihren äußeren Rändern gleiches Niveau erreichen.
Bei beiden Zwergschwein-Arten zieht sich die Facies articularis des Condylus medialis in einem immer enger werdenden Bogen fast bis zum Beginn der Tuberositas tibiae hin; sie ist durch einen scharfen Rand gegen die Area intercondylaris cranialis abgegrenzt. Kaudal neigt sich die Facies articularis des Condylus medialis beim Göttinger-ZS bis zum Epiphysenspalt.

Der bei HS und Hanford-ZS tief in die Kranialseite des Condylus lateralis eingekerbte Sulcus extensorius ist beim Göttinger-ZS nur schwach angedeutet.

Die Tuberositas tibiae beider Zwergschwein-Arten ist kaum gewulstet; der Sulcus tuberositatis tibiae ist beim Göttinger-Zwergschwein schüsselförmig, bei HS und Hanford-ZS rinnenförmig.

Die Facies articularis fibularis ist bei Göttinger- und Hanford-ZS nicht angeschliffen.

Diaphysis

Der proximale Teil der Facies caudalis ist bei Göttinger- und Hanford-ZS stark ausgehöhlt, aber nur beim Göttinger-ZS ist der Margo lateralis in diesem Bereich scharf und hoch.

Epiphysis distalis

Dem Göttinger-ZS fehlt der Sulcus malleolaris an der Außenseite des Malleolus medialis.

Der Ausschnitt an der Kranialseite der Cochlea tibiae, der durch die mediale Gelenkrinne gebildet wird, ist beim Göttinger-ZS halbkreisförmig, bei HS und Hanford-ZS v-förmig.
Die laterale Gelenkrinne gräbt sich nicht so tief in die Epiphysis distalis des Göttinger-ZS ein wie die mediale. Die Gelenkränder sind beim Göttinger-ZS stumpfer als bei HS und Hanford-ZS.

Eine Incisura fibularis ist bei beiden Zwergschwein-Arten nur angedeutet.

FIBULA

Bei beiden Zwergschwein-Arten ist das Caput fibulae ebenmäßiger gestaltet als beim HS.
Der Margo medialis des Göttinger- und des Hanford-ZS ist in seinem distalen Bereich weder verdickt noch aufgerauht.

Beiden Zwergschwein-Arten fehlen am Malleolus lateralis die wulstigen Erhebungen, lediglich die Facies articularis malleolaris erhebt sich über das Niveau des plattenförmigen Fortsatzes.

TALUS

Der mediale Rollkamm der Trochlea tali geht bei Göttinger- und Hanford-ZS, ohne einen Fortsatz zu bilden, in die plantar gelegene Facies articularis calcanea über.

Entsprechend der einheitlichen Gelenkfläche des Sustentaculum tali, besteht auch die plantare Facies articularis calcanea beim Göttinger-ZS aus einer ebenmäßigen Fläche. An ihrer medialen Seite ist lediglich eine schwache Rinne angedeutet, die vom Rand des Sustentaculum tali geschliffen wurde.

Die medio-lateral am Talus gelegene Facies articularis calcanea hat beim Göttinger-ZS die Form einer halben Ellipse, bei HS und Hanford-ZS ist sie dreieckig.

Der Höhenunterschied zwischen den beiden Gelenkflächen am

Caput tali ist beim Göttinger-ZS größer als bei HS und Hanford-Zwergschwein. Der laterale Rollkamm der Trochlea tali distalis erhebt sich verhältnismäßig mehr über das Gelenk. Infolgedessen ist auch die vom Os tarsale IV und Os tarsi centrale gemeinsam gebildete Gelenkrinne beim Göttinger-ZS tiefer.
Die laterale Gelenkfläche der Trochlea tali distalis erstreckt sich bei beiden Zwergschwein-Arten weiter nach dorso-proximal als die mediale. Beim Hanford-ZS geht der mediale Teil der Trochlea tali distalis auf der plantaren Seite ohne Unterbrechung in die Facies articularis calcanea plantaris über.

Während beim HS die Trochlea tali distalis aus zwei gleich breiten Gelenkflächen besteht, ist bei beiden Zwergschwein-Arten die laterale Fläche um etwa ein Drittel mehr als die mediale an der Bildung des Gelenkes beteiligt.

CALCANEUS

Göttinger- und Hanford-ZS haben in Bezug auf die Gesamtlänge des Calcaneus einen verhältnismäßig längeren Processus calcaneus als das HS.

Die beim HS von der Facies articularis malleolaris hinauf zum Tuber calcanei ziehende Knochenkante ist bei keinem der beiden Zwergschwein-Arten vorhanden; die Lateralfläche des Calcaneus geht hier ohne Abgrenzung in die kraniale Seite über.

Die laterale Kontur des Processus coracoideus beschreibt bei Göttinger- und Hanford-ZS einen Halbkreis, beim HS ist sie spitzkegelig.

Die Facies articularis talaris proximalis ist beim Göttinger-ZS halbkreisförmig, beim Hanford-ZS gleicht sie einem abgerundeten Sechseck, und beim HS ist sie oval.

Die Facies articularis talaris distalis reicht bei beiden Zwergschwein-Arten gleichweit nach proximal wie die Facies articularis cuboidea (T IV). Diese ist bei beiden Zwergschwein-Arten halbmondförmig, während sie beim HS durch je eine Einziehung an der lateralen und an der medialen Seite einer "8" gleicht.
Dem Göttinger-Zwergschwein fehlt der tiefe Einschnitt zwischen den proximalen Enden der Facies articularis cuboidea und der Facies articularis talaris distalis, die dem HS und dem Han-

ford-ZS eigen ist. Die aneinander grenzenden Gelenkflächen sind beim Göttinger-ZS nur undeutlich voneinander abgesetzt.

OS TARSALE IV

Die Facies articularis calcanea zeigt bei Göttinger- und Hanford-ZS keine Einziehung an ihrem lateralen Rand.

Der horizontal gelegene Teil der Facies articularis talaris ist langoval und reicht beim Göttinger-ZS fast bis zum senkrecht dazustehenden Teil des Gelenkes. Auf diese Weise wird der Raum zwischen den Facies articulares talares und der Facies articularis calcanea auf ein kleines Dreieck eingeschränkt. Die Grube, die sich bei HS und Hanford-ZS in diesen Raum senkt, ist beim Göttinger-ZS nicht vorhanden.

Der Abschnitt der medio-plantar gelegenen Gelenkfläche, der der Artikulation mit dem Os tarsi centrale dient, ist bei beiden Zwergschwein-Arten durchgehend; der distale Teil liegt in einem weiten Winkel zum sagittal stehenden proximalen Abschnitt. Beim HS dagegen wird diese Gelenkfläche durch einen Knocheneinbruch in zwei Flächen geteilt, wobei die distale Fläche horizontal und etwas unter die proximale versetzt liegt.

OS TARSI CENTRALE

Entsprechend dem eben genannten Unterschied zeigt auch die Gelenkfläche des Os tarsi centrale bei beiden Zwergschwein-Arten keine Unterbrechung. Auch hier findet sich nur eine leichte Winkelung der durchgehenden Gelenkfläche, während sich beim HS ein rauher Knochenvorsprung zwischen die beiden fast senkrecht zueinander liegenden Gelenkflächen schiebt.

Der mediale Abschnitt der Facies articularis talaris fällt bei beiden Zwergschwein-Arten steiler ab als beim HS.

Die Facies articularis zum Os tarsale I ist bei Göttinger- und Hanford-ZS lang und schmal; der Grat, der sie von der Gelenkfläche zum Os tarsale II trennt ist beim Göttinger-ZS abgerundet, bei HS und Hanford-ZS scharf und hoch. Stattdessen besteht der Übergang zur Facies articularis zum Os tarsale III beim Göttinger-ZS in einem scharfen Kamm, während er bei HS und Hanford-ZS nur angedeutet ist.

OS TARSALE I, OS TARSALE II ET OS TARSALE III

Die Knochen der distalen Tarsalreihe ähneln sich bei den drei Zuchtformen weitgehendst.

OSSA METATARSALIA

Auch die Metatarsalknochen weisen keine Unterschiede zwischen Göttinger-, Hanford-ZS und HS auf.

OSSA DIGITORUM PEDIS

Die Verhältnisse an der Hinterzehe entsprechen denen an der Vorderzehe.

IV UNTERSUCHUNG DER MARKRÄUME

MARKRAUM DER SCAPULA

Ein freier Markraum bildet sich in der Scapula nicht.
Die beiden Kompaktatafeln sind unvollständig durch Spongiosa in folgender Weise getrennt: Angulus ventralis und Collum scapulae enthalten dichtes, nach dorsal sich etwas auflockerndes Spongiosagewebe. Die Spongiosa zieht auch in die Spina scapulae hinein und füllt sie bei gleichbleibender Dichte bis zu ihrem proximalen Ende aus.
Im Bereich der Fossa supraspinata und infraspinata liegen beide Kompaktablätter dicht aufeinander, ohne Spongiosagewebe zwischen sich zu nehmen. Im Bereich des Margo cranialis und des Margo caudalis trennen sich die Kompaktablätter wieder und nehmen zwischen sich ein engmaschiges Spongiosanetz auf.
Der dem Margo dorsalis benachbarte Scapulaabschnitt ist in seiner ganzen Breite mit dichtem Spongiosanetzwerk ausgefüllt.

MARKRAUM DES HUMERUS

Entsprechend seiner leicht spiralig gewundenen äußeren Form ist auch der Markkanal des Humerus spiralig gewunden und etwas gekrümmt.
Der Markraum ist proximal seitlich zusammengedrückt und bildet so im Querschnitt ein Längsoval. Distal erweitert er sich allmählich nach den Seiten und nimmt im Querschnitt rautenförmige Gestalt an.

Proximale und distale Epiphyse werden von einem sehr engmaschigen Spongiosanetz ausgefüllt, das auch noch ein kurzes Stück auf die Diaphyse übergreift und sich hier allmählich auflockert.
Der Übergang der Spongiosa in den freien Markraum erfolgt im proximalen Bereich knapp unterhalb der Grenze vom proximalen zum zweiten Viertel; distal gabelt sich der Markraum entsprechend der Trochlea humeri.

Die Kompakta ist insgesamt kaudal am stärksten ausgebildet. Die engste Stelle des Markkanals und die dickste Stelle der Kompakta liegen in der Mitte des dritten Viertels.

MARKRAUM DES RADIUS

Der Markraum entspricht der äußeren Knochenform: Im Querschnitt bildet er ein Oval, während er im Sagittalschnitt der Vorwärtskrümmung des Knochens folgt.

Der Übergang von der feinmaschigen Spongiosa im proximalen und distalen Ende des Knochens in den freien Markraum erfolgt plötzlich.
Im proximalen Bereich liegt er auf der Grenze vom ersten zum zweiten Viertel, distal auf der Grenze vom dritten zum vierten Viertel.

Die Kompakta ist im distalen Teil des Knochens etwas stärker entwickelt als im proximalen.

Die engste Stelle liegt im Bereich des zweiten Viertels.

MARKRAUM DER ULNA

Der Markkanal weist entsprechend der äußeren Knochenform eine Vorwärtskrümmung auf.
Im Querschnitt hat der freie Markraum ovale Form, ist also wie die Ulna im Bereich unterhalb der Incisura trochlearis kraniokaudal zusammengedrückt.

Proximal und distal enthält die Ulna ein engmaschiges, sehr dichtes Spongiosanetz, das von einer hauchdünnen Kompakta überzogen ist.

Der Übergang in den freien Markkanal erfolgt proximal plötzlich, distal allmählich über eine weitmaschige Spongiosa.
Der freie Markkanal reicht von der Mitte des zweiten bis zur Mitte des dritten Viertels. Knapp unterhalb der Incisura trochlearis ist er am weitesten.

Die Kompakta nimmt im Bereich des freien Markkanals an Dikke zu, ist in Höhe der Mitte des freien Markraumes am kräftigsten entwickelt und nimmt dann in distaler Richtung wieder an Stärke ab. Insgesamt ist sie kaudal am stärksten.

MARKRAUM DER BECKENKNOCHEN

Die Markräume der drei Beckenknochen sind mit einem lockeren weitmaschigen Spongiosanetz ausgefüllt, das nur im Bereich

[illegible]
nur von einer dünnen Kortikalis überzogen.
[illegible]
stärksten entwickelt.

MARKRAUM DES FEMUR

[illegible] murschaftes an.
[illegible]
Femur fast quadratisch.

[illegible]
raum allmählich.
[illegible]
trochanterica.
[illegible]
chenviertel aus.

[illegible]
kaudal.

[illegible]
drittem Viertel.

MARKRAUM DER TIBIA

Im Querschnitt hat der Markraum im proximalen Abschnitt die Form eines Dreiecks, dessen Basis von der kaudalen Kompakta gebildet wird, in distaler Richtung wandelt er sich allmäh-

lich über eine Kreisform im Mittelabschnitt zur längsovalen Form im distalen Bereich. Er entspricht somit der äußeren Knochenform.

Ein feinmaschiges Spongiosanetzwerk bildet die Grundlage des proximalen und des distalen Tibiaendes. Der Übergang in den freien Markkanal erfolgt sowohl proximal als auch distal unvermittelt; allerdings schließt sich an das dichte Spongiosagewebe zunächst ein mehr aufgelockertes an. Proximal ist der Saum aus lockerem Bälkchennetz breiter als distal.
Der freie Markkanal ist sehr lang, aber relativ schmal. Er erstreckt sich vom Beginn des zweiten Viertels bis zur Mitte des vierten Viertels.

Die Kompakta ist sehr kräftig, besonders kaudal und lateral. Ihre Stärke nimmt in Richtung auf die Epiphysen ab, wo sie als dünne Kortikalis die Spongiosagrundlage überzieht.

Die engste Stelle des Markraumes liegt etwas unterhalb der Mitte des Knochens.

MARKRAUM DER FIBULA

Im Querschnitt ist der Markkanal rund, an beiden Enden jedoch wie die Fibula selbst seitlich zusammengedrückt.

Die dichte engmaschige Spongiosa im proximalen und distalen Knochenende geht unvermittelt in den freien Markraum über. Dieser ist wie bei der Tibia sehr lang und eng. Er reicht vom Beginn des zweiten Viertels bis zum Beginn des vierten Viertels.

Die Kompakta ist sehr kräftig und läuft allmählich im Bereich des dichten Spongiosagewebes zu einer zarten Deckschicht aus.

BNA

OSSA EXTREMITATIS SUPERIORIS

Cingulum extremitatis superioris

SCAPULA

Facies costalis.....
.....
Fossa subscapularis..
Lineae musculares..
Facies dorsalis.....
Spina scapulae.....
.....
Fossa supraspinata...
Fossa infraspinata...
Acromion.....
Facies articularis acromii.....
.....
Processus coracoideus..
Margo superior.....
Incisura scapulae....
Margo vertebralis.....
Margo axillaris.....
Angulus medialis.....
Angulus lateralis.....

JNA

OSSA EXTREMITATIS THORACICAE

Ossa cinguli extremitatum thoracicarum

SCAPULA

Facies costalis.....
.....
.....
Lineae musculares..
Facies dorsalis.....
Spina scapulae.....
.....
Fossa supra spinam...
Fossa infra spinam...
Acromion.....
Facies articularis acromii.....
.....
Processus coracoides...
Margo cranialis.....
Incisura scapulae....
Margo vertebralis.....
Margo axillaris.....
Angulus cranialis.....
Angulus articularis....

PNA

OSSA MEMBRI SUPERIORIS

Cingulum membri superioris

SCAPULA

Facies costalis.....
.....
Fossa subscapularis..
.....
Facies dorsalis.....
Spina scapulae.....
.....
Fossa supraspinata...
Fossa infraspinata...
Acromion.....
Facies articularis acromii.....
Angulus acromialis...
Processus coracoideus..
Margo superior.....
Incisura scapulae....
Margo medialis.....
Margo lateralis.....
Angulus superior.....
Angulus lateralis.....

VNA

OSSA MEMBRI THORACICI

Cingulum membri thoracici

SCAPULA

Facies costalis.....
Facies serrata.....
Fossa subscapularis....
.....
Facies lateralis.....
Spina scapulae.....
Tuber spinae scapulae
Fossa supraspinata.....
Fossa infraspinata.....
Acromion.....
.....
.....
Processus coracoideus....
Margo cranialis.....
Incisurae scapulae.....
Margo dorsalis.....
Margo caudalis.....
Angulus cranialis.....
Angulus ventralis.....

BNA	JNA	PNA	VNA
Angulus inferior.....	Angulus caudalis.....	Angulus inferior.....	Angulus caudalis.....
Cavitas glenoidalis....	Fossa articularis.....	Cavitas glenoidalis....	Cavitas glenoidalis.....
.....	.....	.....	Incisura glenoidalis...
Tuberositas supra-glenoidalis.....	Tuberositas supra-glenoidalis.....	Tuberculum supra-glenoidale.....	Tuberculum supra-glenoidale.....
Tuberositas infra-glenoidalis.....	Tuberositas infra-glenoidalis.....	Tuberculum infra-glenoidale.....	Tuberculum infra-glenoidale.....
Collum scapulae.....	Collum scapulae.....	Collum scapulae.....	Collum scapulae.....
.....	.....	.....	Cartilago scapulae.....
CLAVICULA	CLAVICULA	CLAVICULA	CLAVICULA
Extremitas sternalis...	Extremitas sternalis...	Extremitas sternalis...	.....
Facies articularis sternalis.....	Facies articularis sternalis.....	Facies articularis sternalis.....	.....
Tuberositas costalis.	Tuberositas costalis.	Impressio lig.costo-clavicularis.....	.....
Foramen nutricium....	Foramen nutricium....	Vide: Osteologia.....	.....
Extremitas acromialis..	Extremitas acromialis..	Extremitas acromialis..	.....
Facies articularis acromialis.....	Facies articularis acromialis.....	Facies articularis acromialis.....	.....
Tuberositas cora-coidea.....	Tuberositas cora-coidea.....	Tuberculum conoideum. Linea trapezoidea....	.....
SKELETON EXTREMITATIS SUPERIORIS LIBERAE	OSSA EXTREMITATIS THORACICAE LIBERAE	SKELETON MEMBRI SUPERIORIS LIBERI	SKELETON BRACHII
HUMERUS	HUMERUS= OS BRACHII	HUMERUS	HUMERUS
Epiphysis proximalis			
Caput humeri.....	Caput humeri.....	Caput humeri.....	Caput humeri.....

BNA	JNA	PNA	VNA
Collum anatomicum....	Collum anatomicum....	Collum anatomicum....	Collum humeri.....
Tuberculum majus.....	Tuberculum majus.....	Tuberculum majus.....	Tuberculum majus.....
.....	.....	.....	Pars cranialis.....
.....	.....	.....	Pars caudalis.....
Crista tuberculi majoris.....	Crista tuberculi majoris.....	Crista tuberculi majoris.....	Crista tuberculi majoris.....
Tuberculum minus.....	Tuberculum minus.....	Tuberculum minus.....	Tuberculum minus.....
Crista tuberculi minoris.....	Crista tuberculi minoris.....	Crista tuberculi minoris.....	Crista tuberculi minoris.....
Sulcus intertubercularis.....	Sulcus intertubercularis.....	Sulcus intertubercularis.....	Sulcus intertubercularis.....
Collum chirurgicum...	Collum chirurgicum...	Collum chirurgicum...	.....
.....	.....	.....	Facies m. infraspinati.
.....	.....	.....	Tuberositas teres minor
.....	.....	.....	Linea m. tricipitis....
Corpus humeri.....	Corpus humeri.....	Corpus humeri.....	Corpus humeri.....
Facies anterior medialis.....	.....	Facies anterior medialis.....	Facies medialis.....
Facies anterior lateralis.....	.....	Facies anterior lateralis.....	Facies lateralis.....
Facies posterior.....	.....	Facies posterior.....	Facies caudalis.....
.....	.....	.....	Facies cranialis.....
Margo medialis.....	Margo ulnaris.....	Margo medialis.....	.....
Margo lateralis.....	Margo radialis.....	Margo lateralis.....	.....
.....	.....	.....	Crista humeri.....
Tuberositas deltoidea	Tuberositas deltoidea	Tuberositas deltoidea	Tuberositas deltoidea..
.....	.....	.....	Sulcus m. brachialis...
.....	.....	.....	Tuberositas teres major

BNA	JNA	PNA	VNA
Sulcus nervi radialis	Sulcus nervi radialis	Sulcus nervi radialis	.....
Foramen nutricium....	Foramen nutricium....	Vide: Osteologia.....	.....
Epiphysis distalis			
Epicondylus lateralis	Epicondylus radialis.	Epicondylus lateralis	Epicondylus lateralis..
.....	.....	.....	Crista epicondyli lateralis.....
Epicondylus medialis.	Epicondylus ulnaris..	Epicondylus medialis.	Epicondylus medialis...
Sulcus nervi ulnaris.....	Sulcus nervi ulnaris.....	Sulcus nervi ulnaris.....	.....
(Processus supracondyloideus).....	Processus supracondylicus.....	(Processus supracondylaris).....	.....
.....	Condylus humeri.....	Condylus humeri.....	Condylus humeri.....
Capitulum humeri.....	Capitulum humeri.....	Capitulum humeri.....	Capitulum humeri.....
Trochlea humeri.....	Trochlea humeri.....	Trochlea humeri.....	Trochlea humeri.....
Fossa radialis.....	Fossa radialis.....	Fossa radialis.....	Fossa radialis.....
Fossa coronoidea.....	Fossa coronoidea.....	Fossa coronoidea.....	Fossa coronoidea.....
Fossa olecrani.....	Fossa olecrani.....	Fossa olecrani.....	Fossa olecrani.....
.....	.....	.....	Foramen supratrochleare
.....	OSSA ANTEBRACHII	.....	SKELETON ANTEBRACHII
RADIUS	RADIUS	RADIUS	RADIUS
Epiphysis proximalis			
Capitulum radii.....	Capitulum radii.....	Caput radii.....	Caput radii.....
Fovea capituli radii.....	Fovea capituli radii.....	.....	Fovea capitis radii..
Circumferentia articularis.....	Circumferentia articularis.....	Circumferentia articularis.....	Circumferentia articularis.....

BNA	JNA	PNA	VNA
Collum radii.....	Collum radii.....	Collum radii.....	Collum radii.....
Corpus radii.....	Corpus radii.....	Corpus radii.....	Corpus radii.....
Tuberositas radii....	Tuberculum radii.....	Tuberositas radii....	Tuberositas radii.....
Crista interossea....	Crista interossea....	Margo interosseus....	.....
Facies dorsalis.....	Facies dorsalis.....	Facies posterior.....	Facies cranialis.....
Facies volaris.....	Facies volaris.....	Facies anterior.....	Facies caudalis.....
Facies lateralis.....	Facies radialis.....	Facies lateralis.....	.....
.....	Tuberositas pronatoria.....	.....	.....
Margo dorsalis.....	Margo dorsalis.....	Margo posterior.....	Margo medialis.....
Margo volaris.....	Margo volaris.....	Margo anterior.....	Margo lateralis.....
Foramen nutricium....	Foramen nutricium....	Vide: Osteologia.....	.....
.....	.....	.....	Crista transversa.....
Epiphysis distalis			
.....	.....	.....	Trochlea radii.....
Facies articularis carpea.....	Facies articularis carpica.....	Facies articularis carpea.....	Facies articularis carpea.....
Incisura ulnaris.....	Incisura ulnaris.....	Incisura ulnaris.....	Incisura ulnaris.....
Processus styloideus.	Processus styloides..	Processus styloideus.	Processus styloideus...
.....	.....	.....	Processus styloideus medialis.....
ULNA	ULNA	ULNA	ULNA
Epiphysis proximalis			
Olecranon.....	Olecranon.....	Olecranon.....	Olecranon.....
.....	.....	.....	Tuber olecrani.....
.....	.....	.....	Processus anconeus...

BNA	JNA	PNA	VNA
Processus coronoideus	Processus coronoides.	Processus coronoideus	Processus coronoideus medialis.....
.....	.....	.....	Processus coronoideus lateralis.....
Tuberositas ulnae....	Tuberositas ulnae....	Tuberositas ulnae....	.....
Incisura semilunaris.	Incisura semilunaris.	Incisura trochlearis.	Incisura trochlearis...
Incisura radialis....	Incisura radialis....	Incisura radialis....	Incisura radialis.....
Crista m. supinatoris	Crista supinatoria...	Crista m. supinatoris	.....
Corpus ulnae.....	Corpus ulnae.....	Corpus ulnae.....	Corpus ulnae.....
Crista interossea....	Crista interossea....	Margo interosseus....	Margo lateralis.....
Margo dorsalis.....	Margo dorsalis.....	Margo posterior.....	Margo medialis.....
Margo volaris.....	Margo volaris.....	Margo anterior.....	Margo caudalis.....
Facies dorsalis.....	Facies dorsalis.....	Facies posterior.....	Facies cranialis.....
Facies volaris.....	Facies volaris.....	Facies anterior.....	Facies lateralis.....
Facies medialis.....	Facies ulnaris.....	Facies medialis.....	Facies medialis.....
Epiphysis distalis			
Capitulum ulnae.....	Capitulum ulnae.....	Caput ulnae.....	Caput ulnae.....
Circumferentia articularis.....	Circumferentia articularis.....	Circumferentia articularis.....	Circumferentia articularis.....
Processus styloideus.	Processus styloides..	Processus styloideus.	Processus styloideus...
.....	.....	.....	Facies art. carpea.....
.....	.....	.....	Spatium interosseum antebrachii.....
CARPUS	CARPUS	CARPUS	CARPUS
OSSA CARPI	OSSA CARPI	OSSA CARPI	OSSA CARPI
.....	Ossa carpi distalia....	.....	.....
.....	Ossa carpi proximalia..	.....	.....

BNA	JNA	PNA	VNA
(Os centrale).....	[illegible] centrale carpi	(Os centrale).....	(Os carpi centrale).....
Os naviculare manus..	Os naviculare manus..	Os scaphoideum.....	Os carpi radiale.....
Tuberculum ossis navicularis.....	Tuberculum ossis navicularis.....	Tuberculum ossis scaphoidei.....	.....
Os lunatum.....	Os lunatum.....	Os lunatum.....	Os carpi intermedium.....
Os triquetrum.....	Os triquetrum.....	Os triquetrum.....	Os carpi ulnare.....
Os pisiforme.....	Os pisiforme.....	Os pisiforme.....	Os carpi accessorium.....
Os multangulum majus.	Os multangulum majus.	Os trapezium.....	Os carpale I.....
Tuberculum ossis multanguli majoris.	Tuberculum ossis multanguli majoris.	Tuberculum ossis trapezii.....	.....
Os multangulum minus.	Os multangulum minus.	Os trapezoideum.....	Os carpale II.....
Os capitatum.....	Os capitatum.....	Os capitatum.....	Os carpale III.....
.....	Caput ossis capitati.....	.....	.....
Os hamatum.....	Os hamatum.....	Os hamatum.....	Os carpale IV.....
Hamulus ossis hamati.....	Hamulus ossis hamati.....	Hamulus ossis hamati.....	.....
Eminentia carpi radialis.....	Eminentia carpi radialis.....	.....	.....
Eminentia carpi ulnaris	Eminentia carpi ulnaris	.....	.....
Sulcus carpi.....	Sulcus carpi.....	Sulcus carpi.....	Sulcus carpi.....
.....	Ossa accessoria carpi..	.....	Os sesamoideum m. abductoris digiti I longi.....
.....	.....	.....	Ossa sesamoidea palmaria.
METACARPUS	METACARPUS	METACARPUS	METACARPUS
.....	[illegible] METACARPI	.....	.....
Ossa metacarpalia I - V	Os metacarpi primum [illegible]	Ossa metacarpalia I - V	Ossa metacarpalia I - V..

BNA	JNA	PNA	VNA
Basis.....	Basis.....	Basis.....	Basis.....
.....	.....	.....	Facies articularis...
Corpus.....	Corpus.....	Corpus.....	Corpus.....
.....	.....	.....	Facies dorsalis.....
.....	.....	.....	Tuberositas ossis metacarpalis III...
.....	.....	.....	Facies palmaris.....
.....	.....	.....	Margo medialis.....
.....	.....	.....	Margo lateralis.....
Capitulum.....	Capitulum.....	Caput.....	Trochlea.....
Os metacarpale III.....	.....	Os metacarpale III.....	Os metacarpale III et IV.
Processus styloideus.	Processus styloides ossis metacarpi tertii.....	Processus styloideus.	.....
.....	.....	.....	Sulcus longitudinalis dorsalis.....
.....	.....	.....	Sulcus longitudinalis palmaris.....
.....	.....	.....	Canalis metacarpi prox.
.....	.....	.....	Canalis metacarpi dist.
.....	.....	.....	Incisura intertrochlearis.....
PHALANGES DIGITORUM MANUS	OSSA DIGITORUM MANUS	OSSA DIGITORUM MANUS	OSSA DIGITORUM MANUS
Phalanx prima.....	Phalanx proximalis.....	Phalanx proximalis.....	Phalanx proximalis.....
Basis phalangis.....	Basis phalangis.....	Basis phalangis.....	Basis phalangis prox...
.....	.....	.....	Fovea articularis....

BNA	JNA	PNA	VNA
Corpus phalangis.....	Corpus phalangis.....	Corpus phalangis.....	Corpus phalangis prox..
.....	.....	.....	Trigonum phalangis proximalis.....
Trochlea phalangis...	Trochlea phalangis...	Caput phalangis.....	Trochlea phalangis proximalis.....
Phalanx secunda.....	Phalanx media.....	Phalanx media.....	Phalanx media.....
Basis phalangis.....	Basis phalangis.....	Basis phalangis.....	Basis phalangis mediae.
.....	.....	.....	Fovea articularis....
.....	.....	.....	Processus extensorius
.....	.....	.....	Torus palmaris.....
Corpus phalangis.....	Corpus phalangis.....	Corpus phalangis.....	Corpus phalangis mediae
Trochlea phalangis...	Trochlea phalangis...	Caput phalangis.....	Trochlea phalangis mediae.....
Phalanx tertia.....	Phalanx distalis.....	Phalanx distalis.....	Phalanx distalis.....
.....	.....	.....	Facies parietalis.....
.....	.....	.....	Sulcus parietalis medialis.....
.....	.....	.....	Sulcus parietalis lateralis.....
.....	.....	.....	Facies articularis.....
.....	.....	.....	Facies articularis sesamoidea.....
.....	.....	.....	Facies solearis.....
.....	.....	.....	Facies flexoris.....
.....	.....	.....	Tuberculum flexorium.
.....	.....	.....	Planum cutaneum.....
.....	.....	.....	Margo coronalis.....
.....	.....	.....	Processus extensorius

BNA

.....
.....
.....
.....
.....
Tuberositas ungui-
cularis.....
Ossa sesamoidea.....

.....
.....
.....
.....

.....
.....
.....
.....

DIGITI MANUS

Digitus annularis (Digitus IV).....
Digitus medius (Digitus III.).....
Digitus minimus (Digitus V.).....
Pollex (Digitus I.)....

JNA

.....
.....
.....
.....
.....
.....
Tuberositas ungui-
cularis.....
Ossa sesamoidea.....

.....
.....
.....
.....

.....
.....
.....
.....
.....

DIGITI MANUS

Digitus anularis (Digitus manus quartus).....
Digitus medius (Digitus manus tertius).....
Digitus minimus (Digitus manus quintus).....
Pollex (Digitus manus primus.....

PNA

.....
.....
.....
.....
.....
Tuberositas phalan-
gis distalis.....
Ossa sesamoidea.....

.....
.....
.....
.....

.....
.....
.....
.....

DIGITI MANUS

Digitus anularis (Digitus IV.).....
Digitus medius (Digitus III.).....
Digitus minimus (Digitus V.).....
Pollex (Digitus I.)....

VNA

Margo solearis.....
Facies axialis.....
Foramen axiale.....
Margo dorsalis.....
Apex.....
Tuberositas phalangis
distalis.....
Ossa sesamoidea phalan-
gis proximalis.....
Facies articularis.....
Facies flexoria.....
Facies m. interossei...
Os sesamoideum phalan-
gis distalis.....
Facies flexoria.....
Facies articularis.....
Margo proximalis.....
Margo distalis.....

.....

.....

.....

.....

.....

BNA	JNA	PNA	VNA
Index (Digitus II.)....	Index (Digitus manus secundus).....	Index (Digitus II.)....	.....
Margines radiales.....	Margines radiales.....	Facies laterales (radiales).....	.....
Margines ulnares.....	Margines ulnares.....	Facies mediales (ulnares).....	.....
OSSA EXTREMITATIS INFERIORIS	OSSA EXTREMITATIS PELVINAE	OSSA MEMBRI INFERIORIS	OSSA MEMBRI PELVINI
Cingulum extremitatis inferioris	Ossa cinguli extremitatum pelvinarum	Cingulum membri inferioris	Cingulum membri pelvini
OS COXAE	OS COXAE	OS COXAE	OS COXAE
Foramen obturatum.....	Foramen obturatum.....	Foramen obturatum.....	Foramen obturatum.....
Acetabulum.....	Acetabulum.....	Acetabulum.....	Acetabulum.....
Incisura acetabuli...	Incisura acetabuli...	Incisura acetabuli...	Incisura acetabuli.....
Facies lunata.....	Facies lunata.....	Facies lunata.....	Facies lunata.....
Fossa acetabuli.....	Fossa acetabuli.....	Fossa acetabuli.....	Fossa acetabuli.....
.....	.....	.....	Spina ischiadica.....
OS ILIUM	OS ILIUM	OS ILIUM	OS ILIUM
Corpus ossis ilium.....	Corpus ossis ilium.....	Corpus ossis ilii.....	Corpus ossis ilii.....
.....	.....	.....	Fovea dorsalis m. recti femoris.....
.....	.....	.....	Fovea ventralis m. recti femoris.....
Ala ossis ilium.....	Ala ossis ilium.....	Ala ossis ilii.....	Ala ossis ilii.....

BNA	JNA	PNA	VNA
Crista iliaca.....	Crista ilica.....	Crista iliaca.....	Crista iliaca.....
Labium externum....	Labium externum....	Labium externum....	.....
Linea intermedia...	Linea intermedia...	Linea intermedia...	.....
Labium internum....	Labium internum....	Labium internum....	.....
Spina iliaca anterior superior.....	Spina ilica ventralis	Spina iliaca anterior superior.....	Spina iliaca ventralis (Tuber coxae).....
Spina iliaca anterior inferior.....	Tuberculum ilicum....	Spina iliaca anterior inferior.....	.....
.....	.....	.....	Spina iliaca dorsalis (Tuber sacrale).....
Spina iliaca posterior superior.....	Spina ilica dorsalis cranialis.....	Spina iliaca posterior superior.....	.....
Spina iliaca posterior inferior.....	Spina ilica dorsalis caudalis.....	Spina iliaca posterior inferior.....	.....
.....	.....	Facies glutea.....	Facies glutea.....
.....	.....	.....	Linea glutea.....
Linea glutea anterior	Linea glutaea cranialis.....	Linea glutea anterior	.....
Linea glutaea posterior.....	Linea glutaea dorsalis.....	Linea glutea posterior.....	.....
Linea glutaea inferior.....	Linea glutaea supraacetabularis.....	Linea glutea inferior.....	.....
Fossa iliaca.....	Fossa iliaca.....	Fossa iliaca.....	.....
Linea arcuata.....	Linea arcuata.....	Linea arcuata.....	Linea arcuata.....
.....	.....	.....	Tuberculum m. psoas minoris.....
Sulci paraglenoidales	Sulcus juxtaauricularis.....	.....	.....
.....	.....	Facies sacropelvina..	Facies sacropelvina....
Facies auricularis.	Facies auricularis.	Facies auricularis.	Facies auricularis...

BNA	JNA	PNA	VNA
Tuberositas iliaca.	Tuberositas iliaca.	Tuberositas iliaca.	Tuberositas iliaca...
.....	.....	.....	Incisura ischiadica major
OS ISCHII	OS ISCHII	OS ISCHII	OS ISCHII
Corpus ossis ischii....	Corpus ossis ischii....	Corpus ossis ischii....	Corpus ossis ischii.....
.....	.....	.....	Tabula ossis ischii.....
Spina ischiadica.....	Spina ossis ischii...	Spina ischiadica.....	.....
Incisura ischiadica major.....	Incisura ischiadica major.....	Incisura ischiadica major.....	.....
Incisura ischiadica minor.....	Incisura ischiadica minor.....	Incisura ischiadica minor.....	Incisura ischiadica minor
.....	Ramus ossis ischii.....	.....	Ramus ossis ischii.....
.....	.....	.....	Facies symphysialis....
Ramus superior ossis ischii.....	Pars acetabularis (rami ossis ischii).....	.....	.....
Ramus inferior ossis ischii.....	Pars pubica (rami ossis ischii).....	Ramus ossis ischii.....	....
Tuber ischiadicum.....	Tuber ossis ischii.....	Tuber ischiadicum.....	Tuber ischiadicum.....
OS PUBIS	OS PUBIS	OS PUBIS	OS PUBIS
.....	.....	Crista pubica.....	.....
Corpus ossis pubis.....	Corpus ossis pubis.....	Corpus ossis pubis.....	Corpus ossis pubis.....
Eminentia iliopectinea.....	Eminentia iliopectinea.....	Eminentia iliopubica.	Eminentia iliopubica...
.....	Ramus ossis pubis.....	.....	.....
Ramus superior ossis pubis.....	Pars acetabularis (rami ossis pubis).....	Ramus superior ossis pubis.....	Ramus cranialis ossis pubis.....
Pecten ossis pubis.....	Pecten ossis pubis.....	Pecten ossis pubis.....	Pecten ossis pubis.....

BNA	JNA	PNA	VNA
Crista obturatoria...	Crista obturatoria...	Crista obturatoria...	.....
Tuberculum pubicum.	Tuberculum pubicum.	Tuberculum pubicum.	.....
.....	.....	.....	Tuberculum pubicum dors..
.....	.....	.....	Tuberculum pubicum vent..
Sulcus obturatorius..	Sulcus obturatorius..	Sulcus obturatorius..	Sulcus obturatorius.....
Tuberculum obturatorium ant.....	Tuberculum obturatorium pubicum.....	Tuberculum obturatorium ant.....	.....
(Tuberculum obturatorium post.).....	Tuberculum obturatorium ischiadicum.....	(Tuberculum obturatorium post.).....	.....
Ramus inferior ossis pubis.....	Pars symphysica (rami ossis pubis).....	Ramus inferior ossis pubis.....	Ramus caudalis ossis pubis.....
.....	Crista phallica.....	.....	.....
Facies symphyseos.....	Facies symphyseos.....	Facies symphysialis....	Facies symphysialis....
PELVIS	PELVIS	PELVIS	PELVIS
Arcus pubis.....	Arcus pubis.....	Arcus pubis.....	.....
Angulus pubis.....	Angulus pubis.....	Angulus pubis.....	.....
.....	.....	.....	Arcus ischiadicus.....
.....	.....	.....	Crista symphysialis.....
.....	.....	.....	Cavum pelvis.....
Pelvis major.....	Pelvis major.....	Pelvis major.....	.....
Pelvis minor.....	Pelvis minor.....	Pelvis minor.....	.....
Linea terminalis.....	Linea terminalis.....	Linea terminalis.....	Linea terminalis.....
Pars sacralis.....	Pars sacralis.....	.....	.....
Pars iliaca.....	Pars iliaca.....	.....	.....
Pars pubica.....	Pars pubica.....	.....	.....

BNA	JNA	PNA	VNA
Apertura pelvis (minoris) sup.....	Aditus pelvis.....	Apertura pelvis sup....	Apertura pelvis cranialis
Apertura pelvis (minoris) inf.....	Exitus pelvis.....	Apertura pelvis inf....	Apertura pelvis caudalis.
Axis pelvis.....	Axis pelvis.....	Axis pelvis.....	Axis pelvis.....
.....	.....	.....	Solum pelvis osseum.....
Conjugata.....	Diameter mediana.....	Conjugata.....	Conjugata.....
	Conjugata vera.....		
Diameter transversa....	Diameter transversa....	Diameter transversa....	Diameter transversa.....
.....	Diameter diagonalis....	.....	Diameter verticalis.....
Diameter obliqua.....	Diameter obliqua.....	Diameter obliqua.....	.....
Inclinatio pelvis.....	Inclinatio pelvis.....	Inclinatio pelvis.....	Inclinatio pelvis.....
SKELETON EXTREMITATIS INFERIORIS LIBERAE	OSSA EXTREMITATIS PELVINAE LIBERAE	SKELETON MEMBRI INFERIORIS LIBERI	SKELETON FEMORIS
FEMUR	FEMUR= OS FEMORIS	FEMUR	FEMUR
Epiphysis proximalis			
Caput femoris.....	Caput femoris.....	Caput femoris.....	Caput femoris.....
Fovea capitis femoris.....	Fovea capitis femoris.....	Fovea capitis femoris.....	Fovea capitis femoris
Collum femoris.....	Collum femoris.....	Collum femoris.....	Collum femoris.....
Trochanter major.....	Trochanter major.....	Trochanter major.....	Trochanter major.....
.....	.....	.....	Incisura trochanterica.....
Fossa trochanterica	Fossa trochanterica	Fossa trochanterica	Fossa trochanterica..
Trochanter minor.....	Trochanter minor.....	Trochanter minor.....	Trochanter minor.....
.....	.....	.....	Trochanter tertius.....

BNA	JNA	PNA	VNA
Linea intertrochanterica.....	Linea intertrochanterica.....	Linea intertrochanterica.....	Linea intertrochanterica.....
Crista intertrochanterica.....	Crista intertrochanterica.....	Crista intertrochanterica.....	Crista intertrochanterica.....
Corpus femoris.....	Corpus femoris.....	Corpus femoris.....	Corpus femoris.....
Linea aspera.....	Crista femoris.....	Linea aspera.....	Facies aspera.....
Labium mediale.....	Labium tibiale.....	Labium mediale.....	Labium mediale.....
Labium laterale....	Labium fibulare....	Labium laterale....	Labium laterale.....
(Trochanter tertius).	var. Trochanter tertius.....	(Trochanter tertius).	.....
Tuberositas glutaea..	Tuberositas glutaea..	Tuberositas glutea...	Tuberositas glutea.....
.....	.....	.....	Tuberositas m.bicipitis
Linea pectinea.....	Linea pectinea.....	Linea pectinea.....	.....
.....	.....	Tuberculum adductorium.....	.....
.....	.....	.....	Fossa supracondylaris..
.....	.....	.....	Tuberositas supracondylaris lateralis.....
.....	.....	.....	Tuberositas supracondylaris medialis.....
Epiphysis distalis			
Epicondylus medialis.	Epicondylus tibialis.	Epicondylus medialis.	Epicondylus medialis...
Epicondylus lateralis	Epicondylus fibularis	Epicondylus lateralis	Epicondylus lateralis..
Condylus medialis....	Condylus tibialis....	Condylus medialis....	Condylus medialis.....
.....	.....	.....	Facies articularis sesamoidea medialis..
Condylus lateralis...	Condylus fibularis...	Condylus lateralis...	Condylus lateralis.....
.....	.....	.....	Facies articularis sesamoidea lateralis.

BNA	JNA	PNA	VNA
.....	.....	.....	Fossa extensoria.....
.....	Sulcus popliteus.....	.....	Fossa m. poplitei....
Fossa intercondyloidea.....	Fossa intercondylica.	Fossa intercondylaris	Fossa intercondylaris..
Linea intercondyloidea.....	Linea intercondylica.	Linea intercondylaris	Linea intercondylaris..
Planum popliteum.....	Planum popliteum.....	Facies poplitea.....	Facies poplitea.....
Facies patellaris....	Facies patellaris....	Facies patellaris....	Trochlea femoris.....
.....	.....	.....	Ossa sesamoidea m. gastrocnemii.....
.....	.....	.....	Os sesamoideum m. poplitei.....
PATELLA	PATELLA	PATELLA	PATELLA
Basis patellae.....	Basis patellae.....	Basis patellae.....	Basis patellae.....
Apex patellae.....	Apex patellae.....	Apex patellae.....	Apex patellae.....
Facies articularis.....	Facies articularis.....	Facies articularis.....	Facies articularis.....
.....	.....	Facies anterior.....	Facies cranialis.....
.....	.....	.....	Processus cartilagineus..
.....	OSSA CRURIS	.....	SKELETON CRURIS
TIBIA	TIBIA	TIBIA	TIBIA
Epiphysis proximalis			
Facies articularis superior.....	Facies articulares proximales.....	Facies articularis superior.....	Facies articularis proximalis.....
Condylus medialis....	Condylus tibialis....	Condylus medialis....	Condylus medialis.....
Condylus lateralis...	Condylus fibularis...	Condylus lateralis...	Condylus lateralis.....

BNA	JNA	PNA	VNA
.....	Facies articularis fibularis tibiae...	Facies articularis fibularis.....	Facies articularis fibularis.....
.....	Tuberositas tractus..	.....	.....
Eminentia intercondyloidea.....	Eminentia intercondylica.....	Eminentia intercondylaris.....	Eminentia intercondylaris.....
Tuberculum intercondyloideum med...	Tuberculum intercondylicum tibiale.	Tuberculum intercondylare med.....	Tuberculum intercondylare med.....
Tuberculum intercondyloideum lat...	Tuberculum intercondylicum fibulare	Tuberculum intercondylare lat.....	Tuberculum intercondylare lat.....
Fossa intercondyloidea ant.....	Fossa intercondylica ant.....	Area intercondylaris ant.....	Area intercondylaris cranialis.....
.....	.....	.....	Area intercondylaris centralis.....
Fossa intercondyloidea post.....	Fossa intercondylica post.....	Area intercondylaris post.....	Area intercondylaris caudalis.....
Margo infraglenoidalis.....	.....	.....	.....
.....	.....	.....	Incisura poplitea.....
.....	.....	.....	Sulcus extensorius.....
Corpus tibiae.....	Corpus tibiae.....	Corpus tibiae.....	Corpus tibiae.....
Tuberositas tibiae...	Tuberositas tibiae...	Tuberositas tibiae...	Tuberositas tibiae.....
.....	.....	.....	Sulcus tuberositatis tibiae.....
Facies medialis.....	Facies tibialis.....	Facies medialis.....	Facies medialis.....
Facies posterior.....	Facies posterior.....	Facies posterior.....	Facies caudalis.....
Linea poplitea.....	Linea poplitea.....	Linea m. solei.....	Linea m. poplitei.....
Facies lateralis.....	Facies fibularis.....	Facies lateralis.....	Facies lateralis.....
Margo medialis.....	Margo tibialis.....	Margo medialis.....	Margo medialis.....

BNA	JNA	PNA	VNA
Crista anterior.....	Crista anterior.....	Margo anterior.....	Margo cranialis.....
Crista interossea....	Crista interossea....	Margo interosseus....	Margo lateralis.....
Epiphysis distalis			
.....	.....	.....	Cochlea tibiae.....
Malleolus medialis...	Malleolus tibiae.....	Malleolus medialis...	Malleolus medialis.....
Sulcus malleolaris.	Sulcus malleoli tibiae.....	Sulcus malleolaris.	Sulcus malleolaris...
Incisura fibularis...	Incisura fibularis...	Incisura fibularis...	Incisura fibularis.....
Facies articularis inferior.....	Facies articularis distalis.....	Facies articularis inferior.....	.....
Facies articularis malleolaris.....	Facies articularis malleoli.....	Facies articularis malleoli.....	.....
.....	.....	.....	Malleolus lateralis....
.....	.....	.....	Sulcus malleolaris...
FIBULA	FIBULA	FIBULA	FIBULA
Capitulum fibulae.....	Capitulum fibulae.....	Caput fibulae.....	Caput fibulae.....
Apex capituli fibulae	Apex capituli fibulae	Apex capitis fibulae.	.....
Facies articularis capituli.....	Facies articularis capituli.....	Facies articularis capitis fibulae.....	Facies articularis capitis fibulae.....
Corpus fibulae.....	Corpus fibulae.....	Corpus fibulae.....	Corpus fibulae.....
Crista interossea....	Crista interossea....	Margo interosseus....	Margo interosseus.....
Crista anterior.....	Crista anterior.....	Margo anterior.....	Margo cranialis.....
Crista lateralis.....	Crista fibularis.....	Margo posterior.....	Margo caudalis.....
Crista medialis.....	Crista tibialis.....	Crista medialis.....	Margo medialis.....
.....	.....	.....	Margo lateralis.....
Facies medialis.....	Facies tibialis.....	Facies medialis.....	Facies medialis.....

BNA	JNA	PNA	VNA
Facies lateralis.....	Facies fibularis.....	Facies lateralis.....	Facies lateralis.....
Facies posterior.....	Facies posterior.....	Facies posterior.....	Facies caudalis.....
Malleolus lateralis....	Malleolus fibulae.....	Malleolus lateralis....	Malleolus lateralis.....
Facies articularis malleolaris.....	Facies articularis malleoli.....	Facies articularis malleoli.....	Facies articulares malleoli.....
.....	Fossa malleoli fibulae.....	Fossa malleoli lateralis.....	.....
.....	Sulcus malleoli fibulae.....	.....	Sulcus malleolaris.....
.....	.....	.....	SKELETON PEDIS
TARSUS	TARSUS	TARSUS	TARSUS
OSSA TARSI	OSSA TARSI	OSSA TARSI	OSSA TARSI
.....	Ossa tarsi proximalia..	.....	.....
.....	Ossa tarsi distalis....	.....	.....
.....	Ossa tarsi accessoria..	.....	.....
TALUS	TALUS	TALUS	TALUS
Caput tali.....	Caput tali.....	Caput tali.....	Caput tali.....
Facies articularis navicularis.....	Facies articularis navicularis.....	Facies articularis navicularis.....	Facies articularis navicularis.....
Collum tali.....	Collum tali.....	Collum tali.....	Collum tali.....
Corpus tali.....	Corpus tali.....	Corpus tali.....	Corpus tali.....
Trochlea tali.....	Trochlea tali.....	Trochlea tali.....	Trochlea tali.....
.....	.....	.....	Trochlea tali prox.....
Facies malleolaris medialis.....	Facies malleolaris tibialis.....	Facies malleolaris medialis.....	.....

BNA	JNA	PNA	VNA
Facies malleolaris lateralis.....	Facies malleolaris fibularis.....	Facies malleolaris lateralis.....	.....
Facies superior....	Facies proximalis..	Facies superior....	.....
.....	Facies art. pro ligamento calcaneo-naviculari.....	.....	.....
.....	Facies articularis calcanearis dist.bipartita	.....	Facies articulares calcaneae.....
Facies articularis calcanea posterior.....	Facies articularis calcanearis proximalis....	Facies articularis calcanea posterior.....	.....
Facies articularis calcanea media.....	Facies articularis calcanearis media.....	Facies articularis calcanea media.....	.....
Sulcus tali.....	Sulcus tali.....	Sulcus tali.....	Sulcus tali.....
.....	.....	.....	Tuberculum tali.....
Processus lateralis tali.....	Processus fibularis tali.....	Processus lateralis tali.....	.....
Sulcus m. flexoris hallucis longi.....	Sulcus tendinis m. flexoris hallucis longi...	Sulcus tendinis m. flexoris hallucis longi...	.....
.....	.....	.....	Trochlea tali distalis...
Facies articularis calcanea anterior.....	Facies articularis calcanearis distalis.....	Facies articularis calcanea anterior.....	.....
Processus posterior tali.....	Processus proximalis tali.....	Processus posterior tali.....	.....
.....	Tuberculum fibulare (processus prox. tali).	Tuberculum laterale....	.....
.....	Tuberculum tibiale (processus prox. tali).	Tuberculum mediale.....	.....
(Os trigonum).....	.....	(Os trigonum).....	.....

BNA	JNA	PNA	VNA
CALCANEUS	CALCANEUS	CALCANEUS	CALCANEUS
Tuber calcanei.....	Tuber calcanei.....	Tuber calcanei.....	Tuber calcanei.....
.....	.....	.....	Processus coracoideus....
Processus med.tuberis calcanei.....	Tuberculum tibiale tuberis calcanei.....	Processus med.tuberis calcanei.....	.....
Processus lat.tuberis calcanei.....	Tuberculum fibulare tuberis calcanei.....	Processus lat.tuberis calcanei.....	.....
Corpus calcanei.....	Corpus calcanei.....	.....	.....
Sustentaculum tali...	Sustentaculum tali...	Sustentaculum tali...	Sustentaculum tali.....
Sulcus m.flexoris hallucis longi.....	Sulcus tendinis m. flex.hallucis longi..	Sulcus tendinis m. flex.hallucis longi..	Sulcus tendinis m.flex. digiti I longi.....
Sulcus calcanei.....	Sulcus calcanei.....	Sulcus calcanei.....	Sulcus calcanei.....
Sinus tarsi.....	Sinus tarsi.....	Sinus tarsi.....	Sinus tarsi.....
.....	.....	.....	Facies articulares talares.....
Facies articularis anterior.....	Facies articularis talaris distalis.....	Facies articularis talaris anterior.....	.....
Facies articularis media.....	Facies articularis talaris media.....	Facies articularis talaris media.....	.....
Facies articularis posterior.....	Facies articularis talaris proximalis...	Facies articularis talaris posterior....	.....
Sulcus m. peronaei (longi).....	Sulcus tendinis m. fibularis longi.....	Sulcus tendinis m.peronei (fibularis) longi.....	.....
(Processus trochlearis).....	var. Processus trochlearis.....	Trochlea peronealis (fibularis).....	.....
Facies articularis cuboidea.....	Facies articularis cuboidea.....	Facies articularis cuboidea.....	Facies articularis cuboidea.....
.....	var.Facies articularis talaris dist.bipartita.	.....	.....

BNA	JNA	PNA	VNA
.....	.....	.....	Facies articularis malleolaris.....
OS NAVICULARE PEDIS	OS NAVICULARE PEDIS	OS NAVICULARE	OS TARSI CENTRALE
Tuberositas ossis navicularis.....	Tuberositas ossis navicularis.....	Tuberositas ossis navicularis.....	.....
OS CUNEIFORME PRIMUM	OS CUNEIFORME PRIMUM	OS CUNEIFORME MEDIALE	OS TARSALE I
OS CUNEIFORME SECUNDUM	OS CUNEIFORME SECUNDUM	OS CUNEIFORME INTERMEDIUM	OS TARSALE II
OS CUNEIFORME TERTIUM	OS CUNEIFORME TERTIUM	OS CUNEIFORME LATERALE	OS TARSALE III
OS CUBOIDEUM	OS CUBOIDES	OS CUBOIDEUM	OS TARSALE IV
Sulcus m. peronaei (longi).....	Sulcus tendinis m. fibularis longi.....	Sulcus tendinis m. peronei longi.....	Sulcus tendinis m. peronei longi.....
Tuberositas ossis cuboidei.....	Tuberositas ossis cuboidei.....	Tuberositas ossis cuboidei.....	.....
.....	.....	.....	Canalis tarsi.....
METATARSUS	METATARSUS OSSA METATARSI	METATARSUS	METATARSUS .....
Ossa metatarsalia I - V	Os metatarseum primum (secundum, tertium, quartum, quintum).....	Ossa metatarsalia I - V	Ossa metatarsalia I - V..
Basis.....	Basis.....	Basis.....	Basis.....
.....	Facies articularis.....	.....	Facies art. tarsea.....
Corpus.....	Corpus.....	Corpus.....	Corpus.....
.....	.....	.....	Facies dorsalis.....

BNA	JNA	PNA	VNA
.....	.....	.....	Tuberositas ossis metatarsalis III.....
.....	.....	.....	Facies plantaris.....
.....	.....	.....	Facies medialis.....
.....	.....	.....	Facies lateralis.....
Capitulum.....	Capitulum.....	Caput.....	Trochlea.....
Tuberositas ossis metatarsalis I.....	Tuberositas ossis metatarsi primi.....	Tuberositas ossis metatarsalis I.....	.....
Tuberositas ossis metatarsalis V.....	Tuberositas ossis metatarsi quinti.....	Tuberositas ossis metatarsalis V.....	.....
.....	.....	.....	Os metatarsale III et IV.
.....	.....	.....	Sulcus longitudinalis dorsalis.....
.....	.....	.....	Sulcus longitudinalis plantaris.....
.....	.....	.....	Canalis metatarsi prox.
.....	.....	.....	Canalis metatarsi dist.
.....	.....	.....	Incisura intertrochlearis.....
.....	.....	.....	Os sesamoideum metatarsale.....
PHALANGES DIGITORUM PEDIS	OSSA DIGITORUM PEDIS	OSSA DIGITORUM PEDIS	OSSA DIGITORUM PEDIS
.....	.....	.....	(Vide: Ossa digitorum manus, sed).....
.....	.....	.....	Torus plantaris.....
Phalanx prima.....	Phalanx proximalis.....	Phalanx proximalis.....	.....
Phalanx secunda.....	Phalanx media.....	Phalanx media.....	.....

BNA	JNA	PNA	VNA
Phalanx tertia.....	Phalanx distalis.....	Phalanx distalis.....	.....
Tuberositas unguicularis.....	Tuberositas unguicularis.....	Tuberositas phalangis distalis.....	.....
Basis phalangis.....	Basis phalangis.....	Basis phalangis.....	.....
.....	Facies articularis.....	.....	.....
Corpus phalangis.....	Corpus phalangis.....	Corpus phalangis.....	.....
Trochlea phalangis.....	Trochlea phalangis.....	Caput phalangis.....	.....
Ossa sesamoidea.....	Ossa sesamoidea.....	Ossa sesamoidea.....	.....
DIGITI PEDIS	DIGITI PEDIS	DIGITI PEDIS	.....
Digiti II - IV. (pedis)	Digitus pedis secundus (tertius, quartus).....	Digiti II - IV.....	.....
Digitus minimus (Digitus V.).....	Digitus pedis minimus (Digitus pedis quintus)	Digitus minimus (Digitus V.).....	.....
Hallux (Digitus I.)....	Hallux(Digitus pedis primus).....	Hallux (Digitus I.)....	.....
Margines laterales.....	Margines fibulares.....	Margines laterales.....	.....
Margines mediales.....	Margines tibiales.....	Margines mediales.....	.....

Röntgenskizze 1

LINKES SCHULTERBLATT UND SCHULTERGELENK

Medio-lateral. Hanford-Zwergschwein, 2 Jahre.

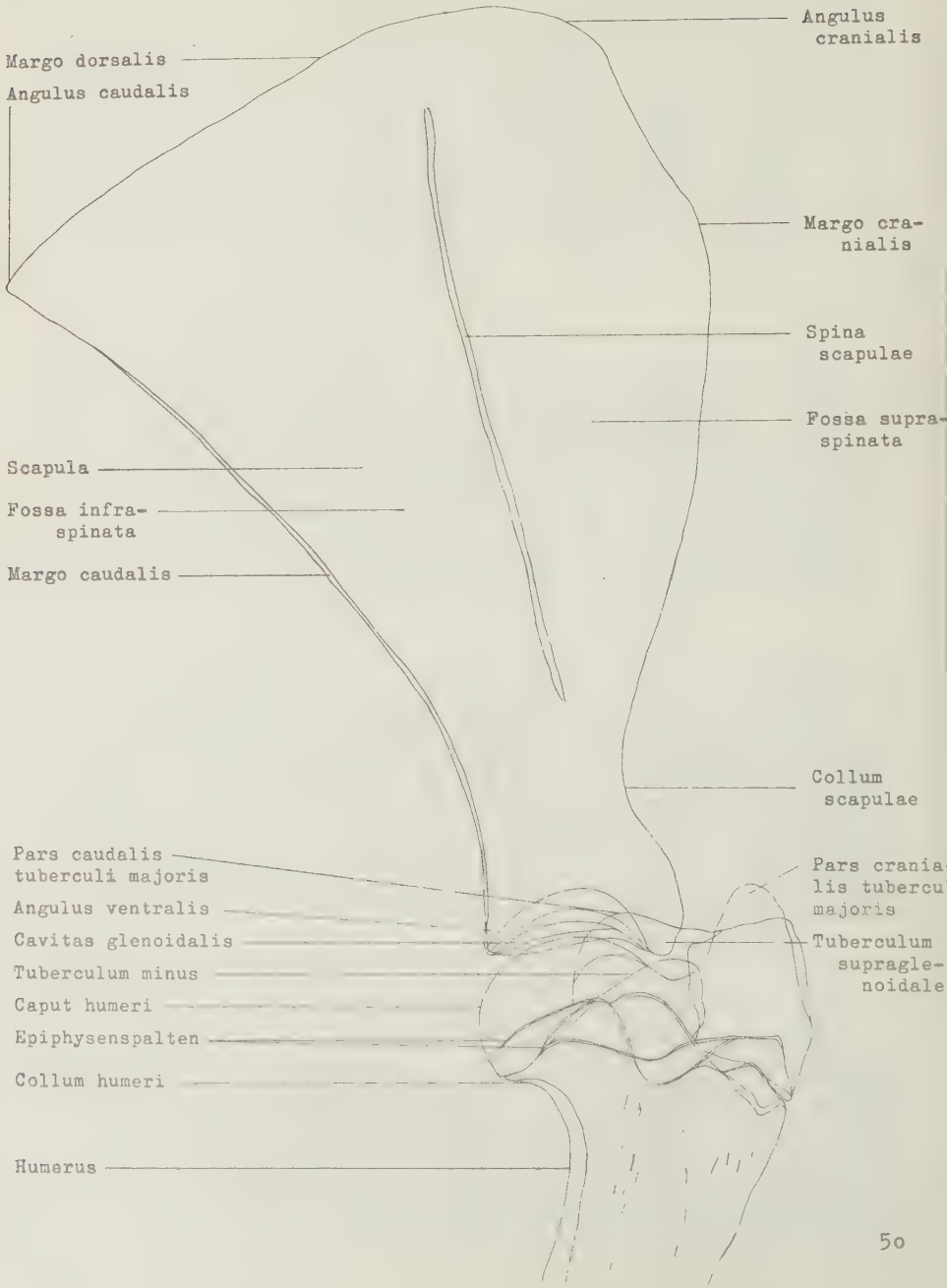

Röntgenskizze 2

LINKES SCHULTERBLATT UND SCHULTERGELENK

Kaudo-kranial. Hanford-Zwergschwein, 2 Jahre.

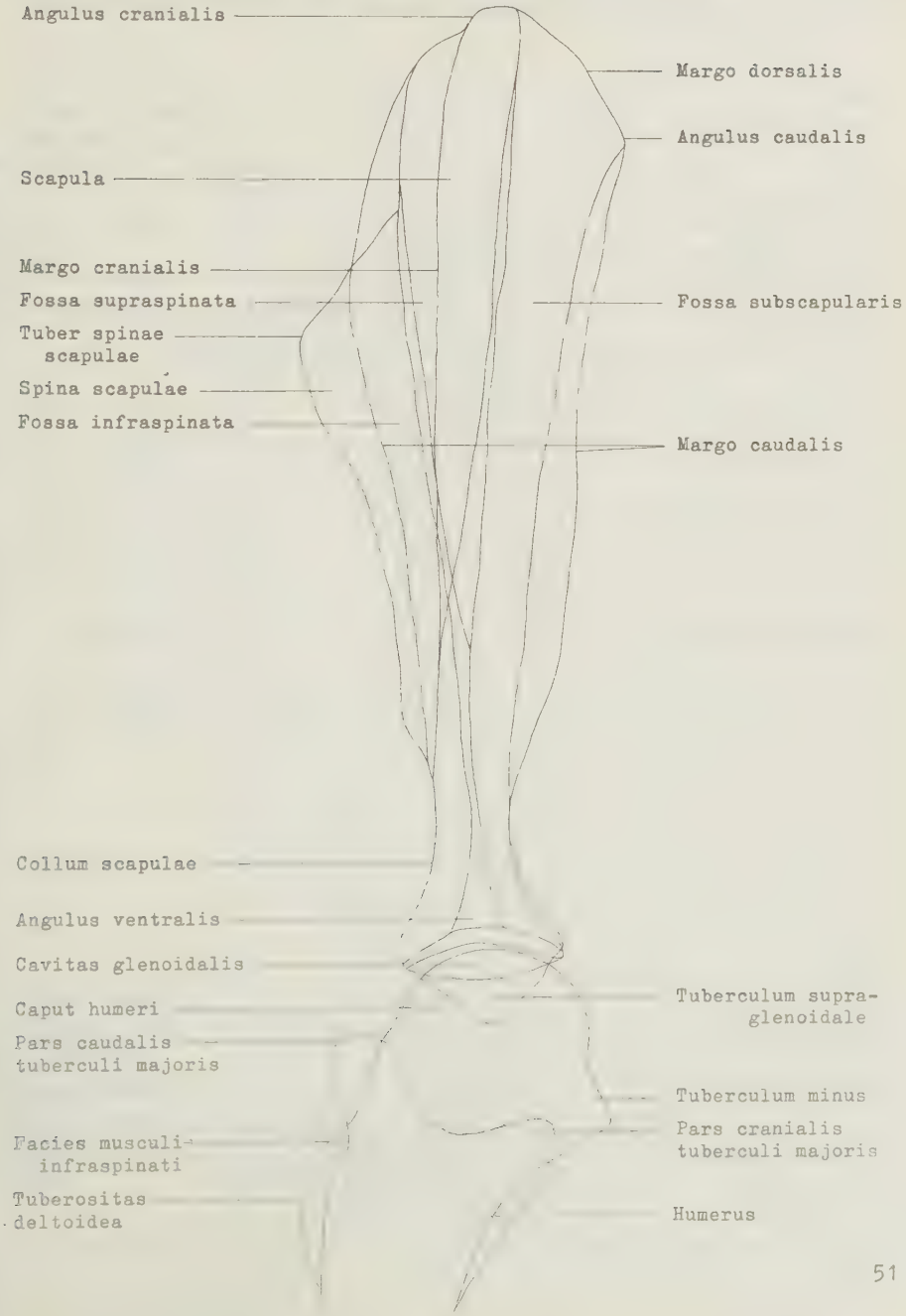

Röntgenskizze 3

LINKES SCHULTERGELENK UND ELLBOGENGELENK

Medio-laveral. Hanford-Zwergschwein, 2 Jahre.

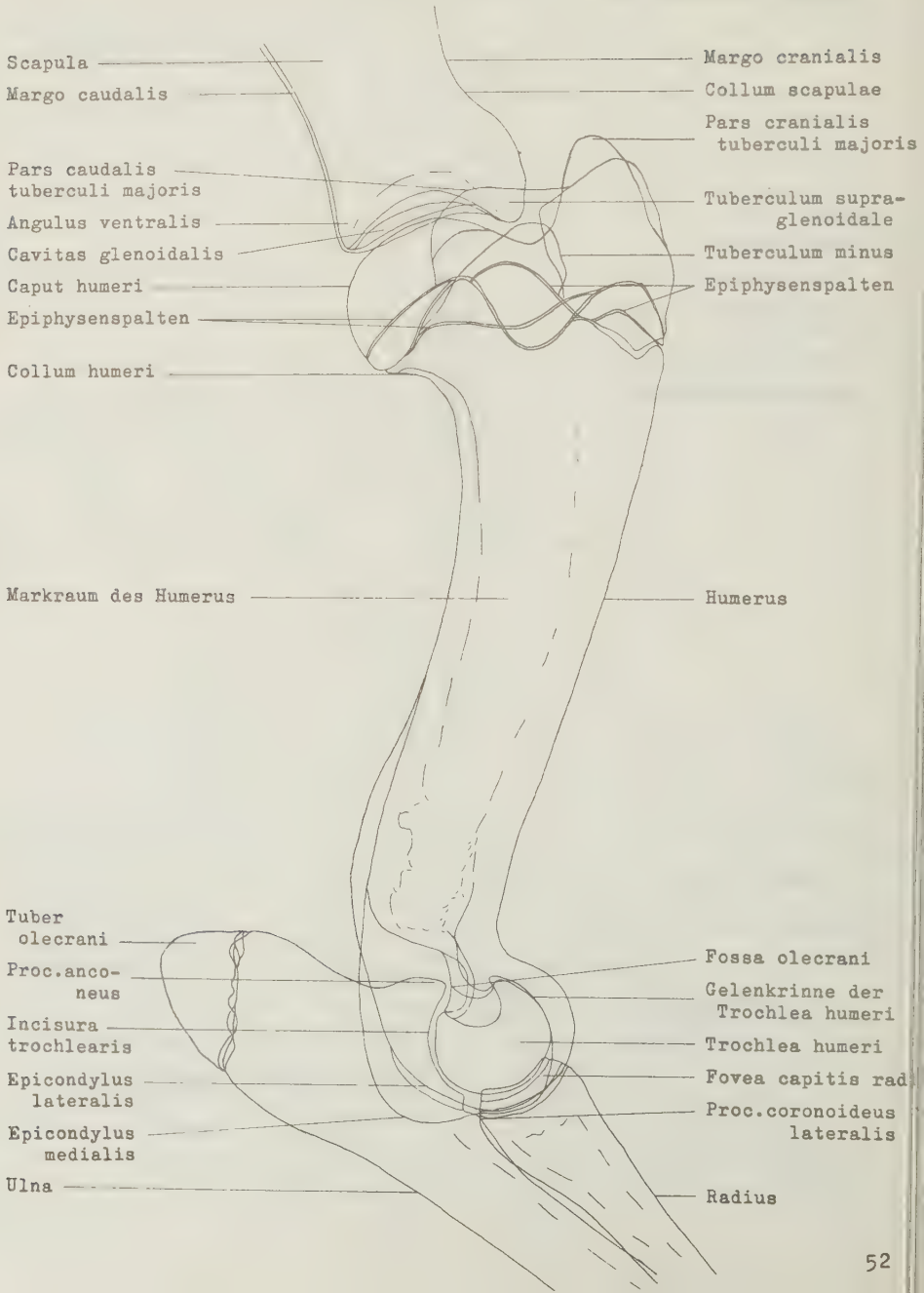

Röntgenskizze 4

LINKES ELLBOGENGELENK

Kranio-kaudal. Hanford-Zwergschwein, 2 Jahre.

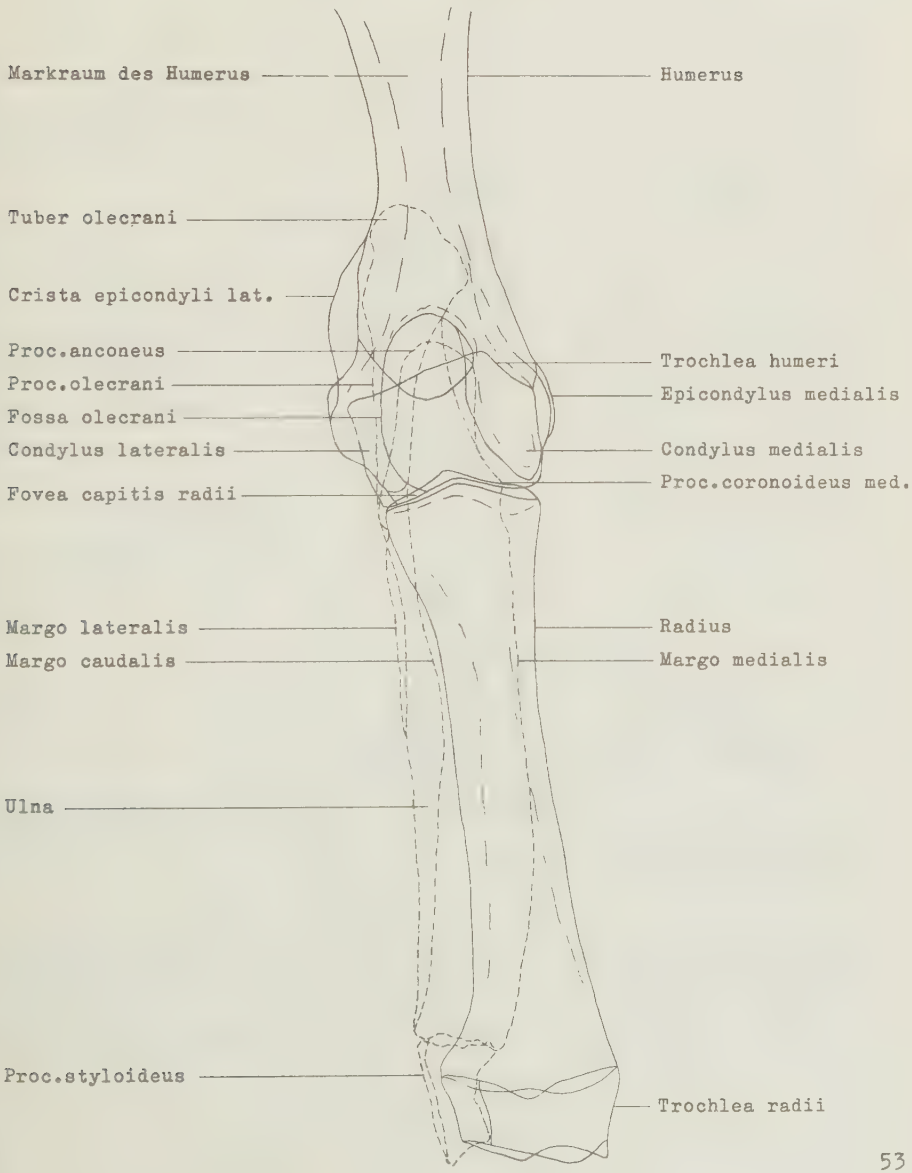

Röntgenskizze 5

LINKER VORDERFUSS

Medio-lateral. Hanford-Zwergschwein, 2 Jahre

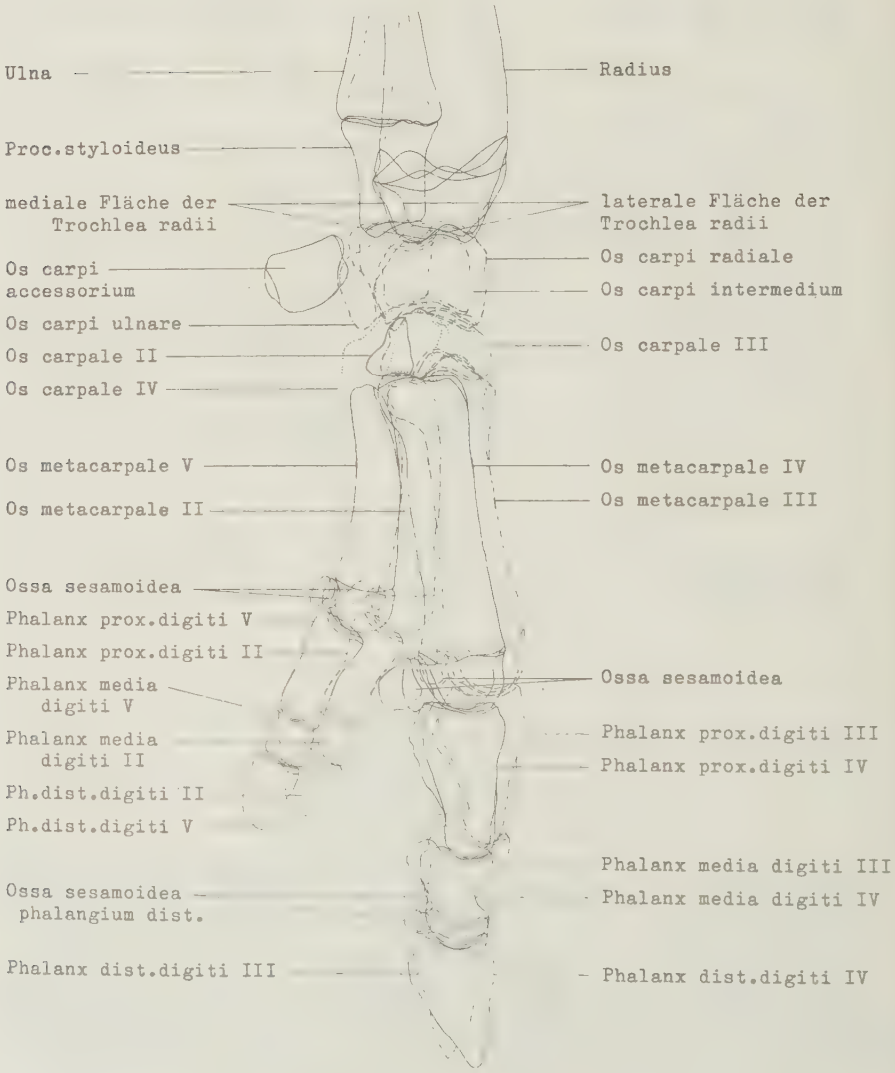

Röntgenskizze 6

LINKER VORDERFUSS

Dorso-palmar. Hanford-Zwergschwein, 2 Jahre.

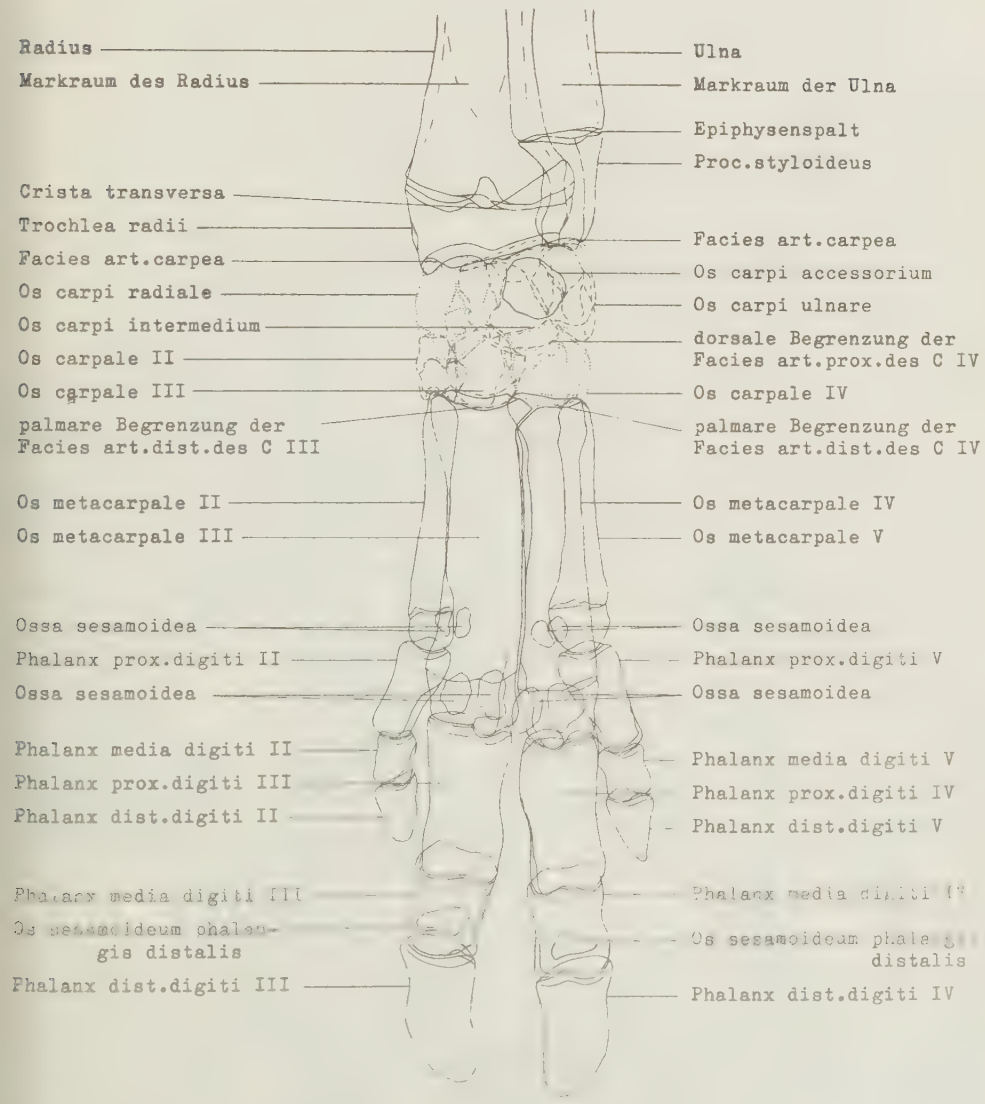

Röntgenskizze 7

HUFTBEINE

Seitlich. Hanford-Zwergschwein, 2 Jahre.

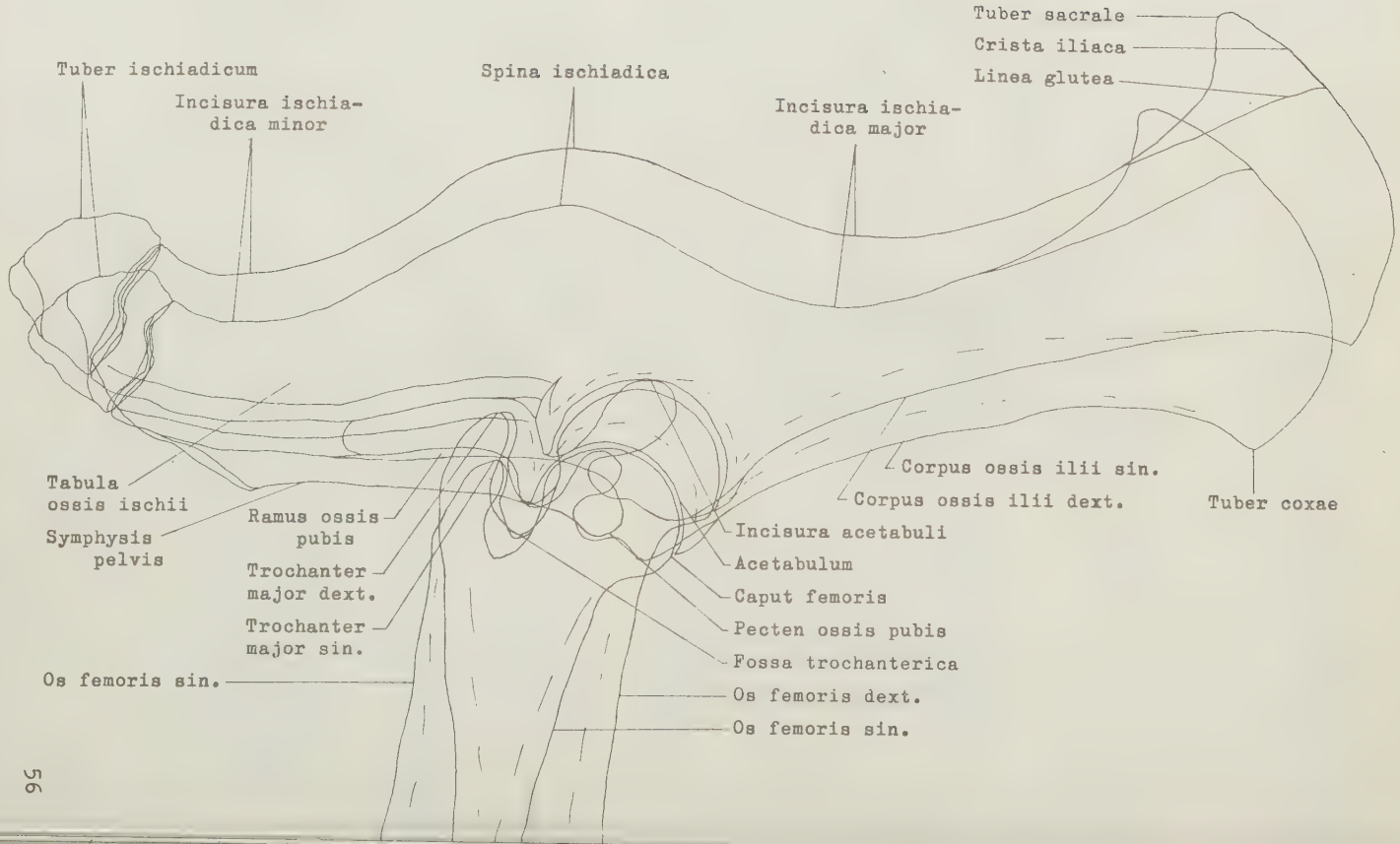

Röntgenskizze 8 HÜFTBEINE Ventro-dorsal. Hanford-Zwergschwein, 2 Jahre.

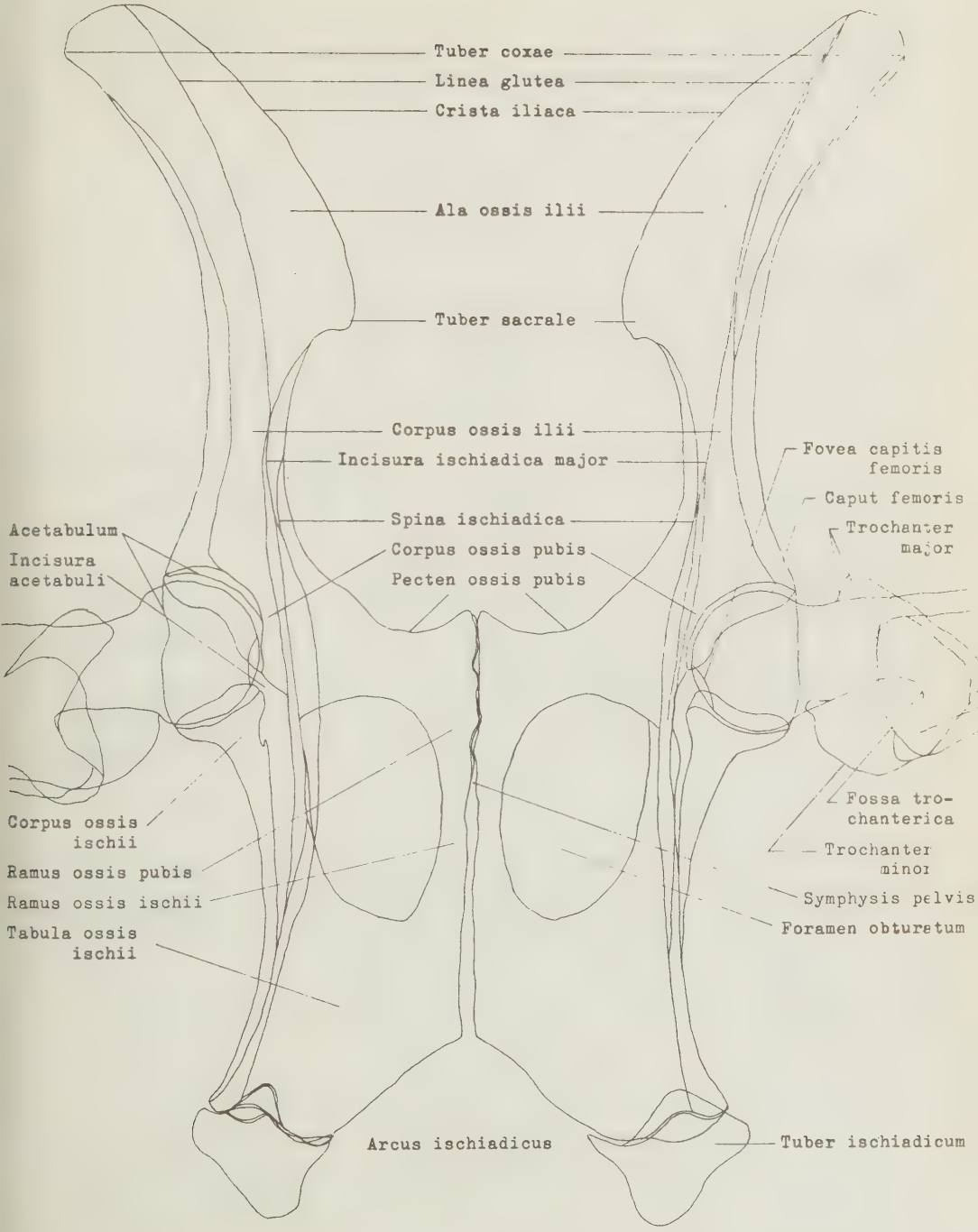

Röntgenskizze 9

LINKES KNIEGELENK

Medio-lateral. Hanford-Zwergschwein, 2 Jahre.

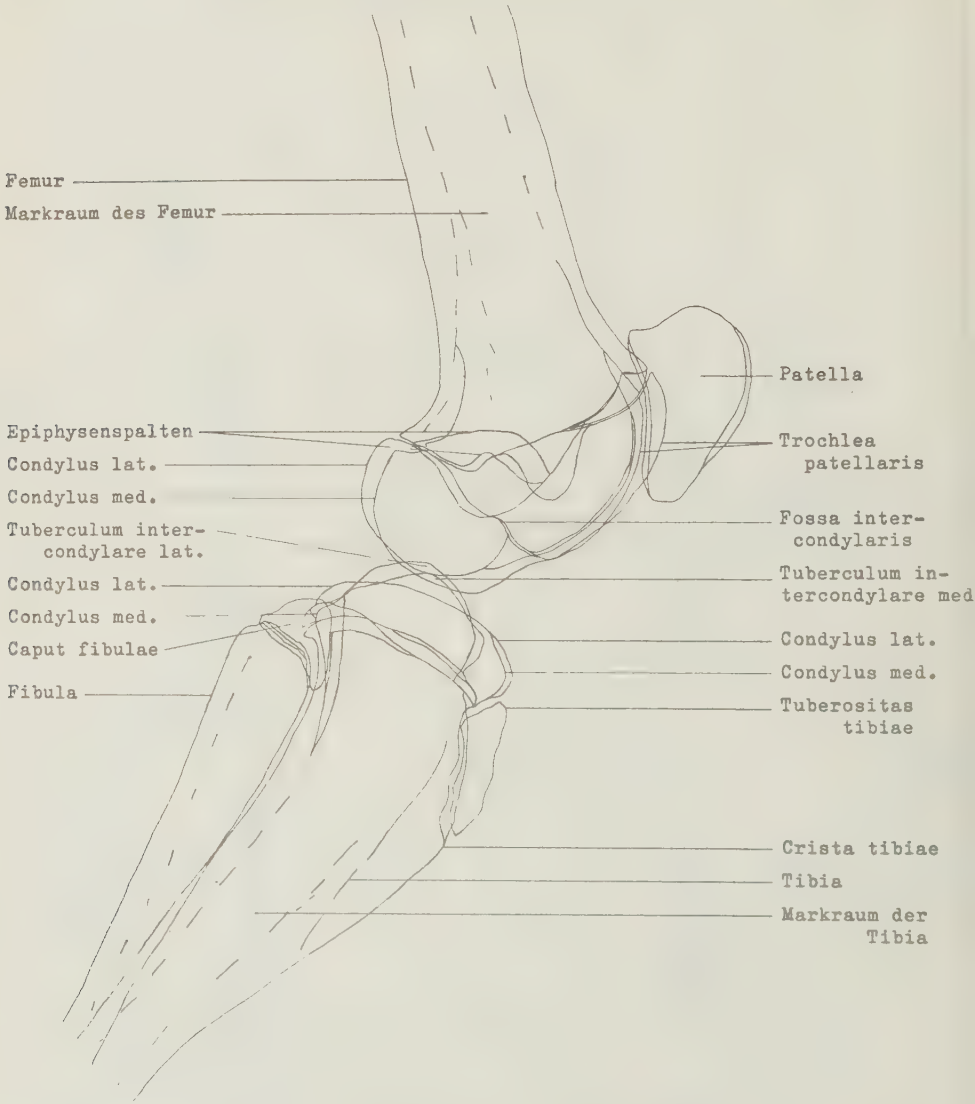

Röntgenskizze 10

LINKES KNIEGELENK

Kranio-kaudal. Hanford-Zwergschwein, 2 Jahre.

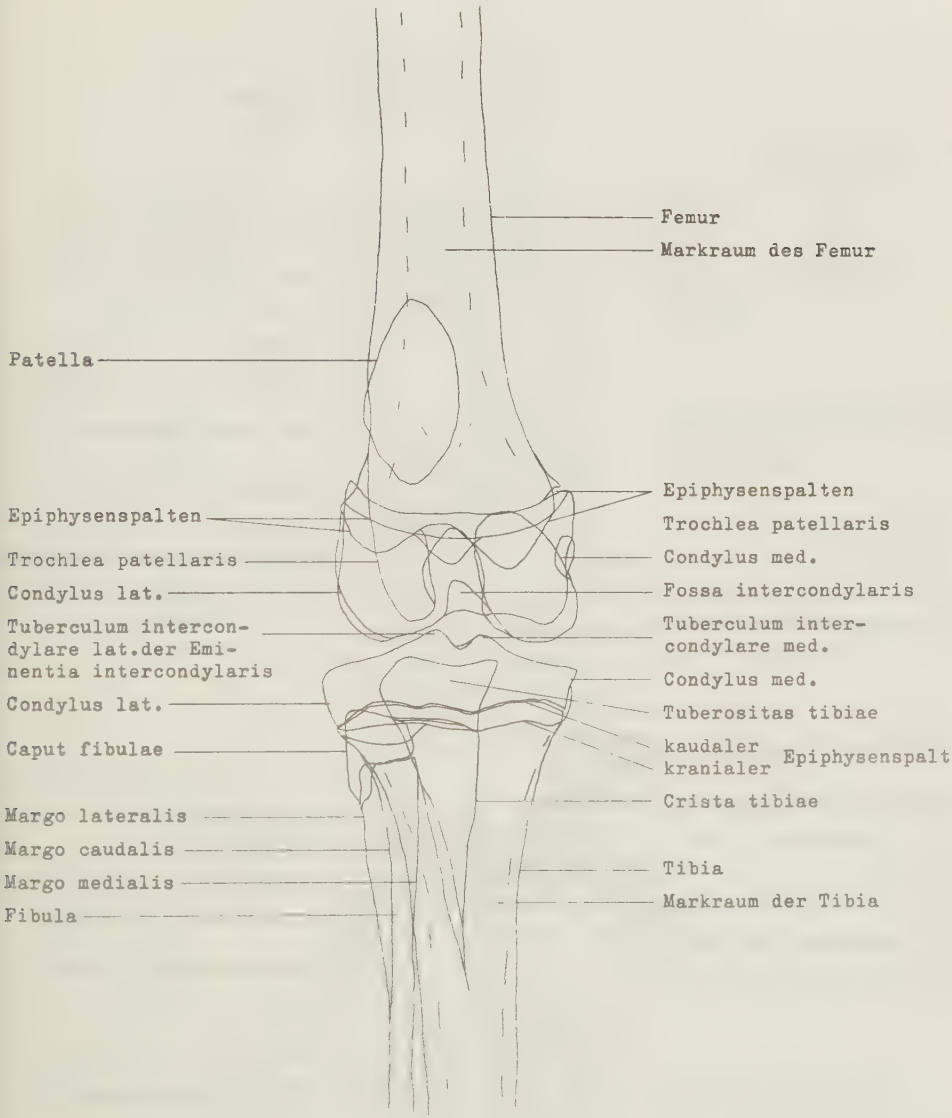

Röntgenskizze 11

LINKER HINTERFUSS

Medio-lateral. Hanford-Zwergschwein, 2 Jahre.

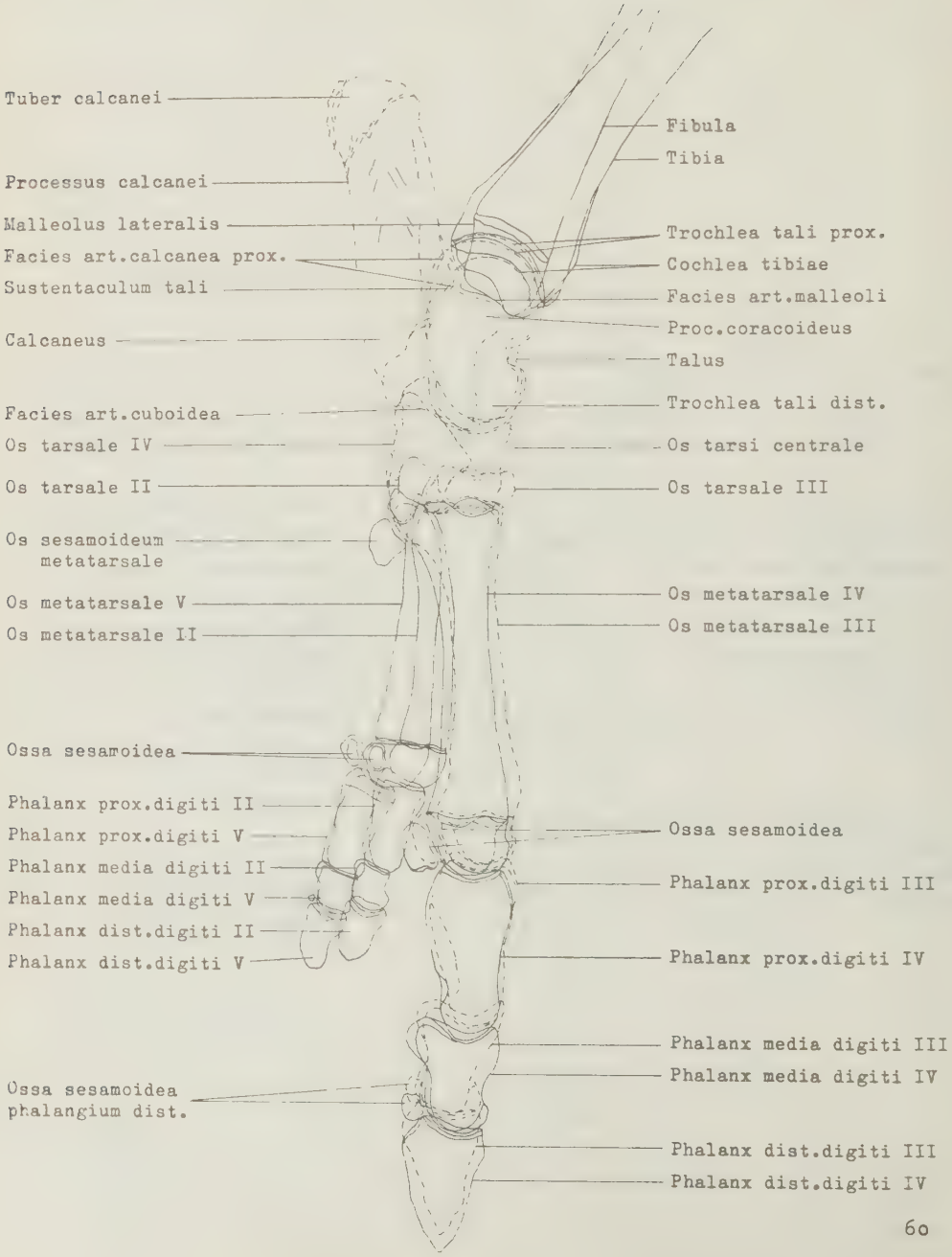

Röntgenskizze 12

LINKER HINTERFUSS

Dorso-plantar. Hanford-Zwergschwein, 2 Jahre.

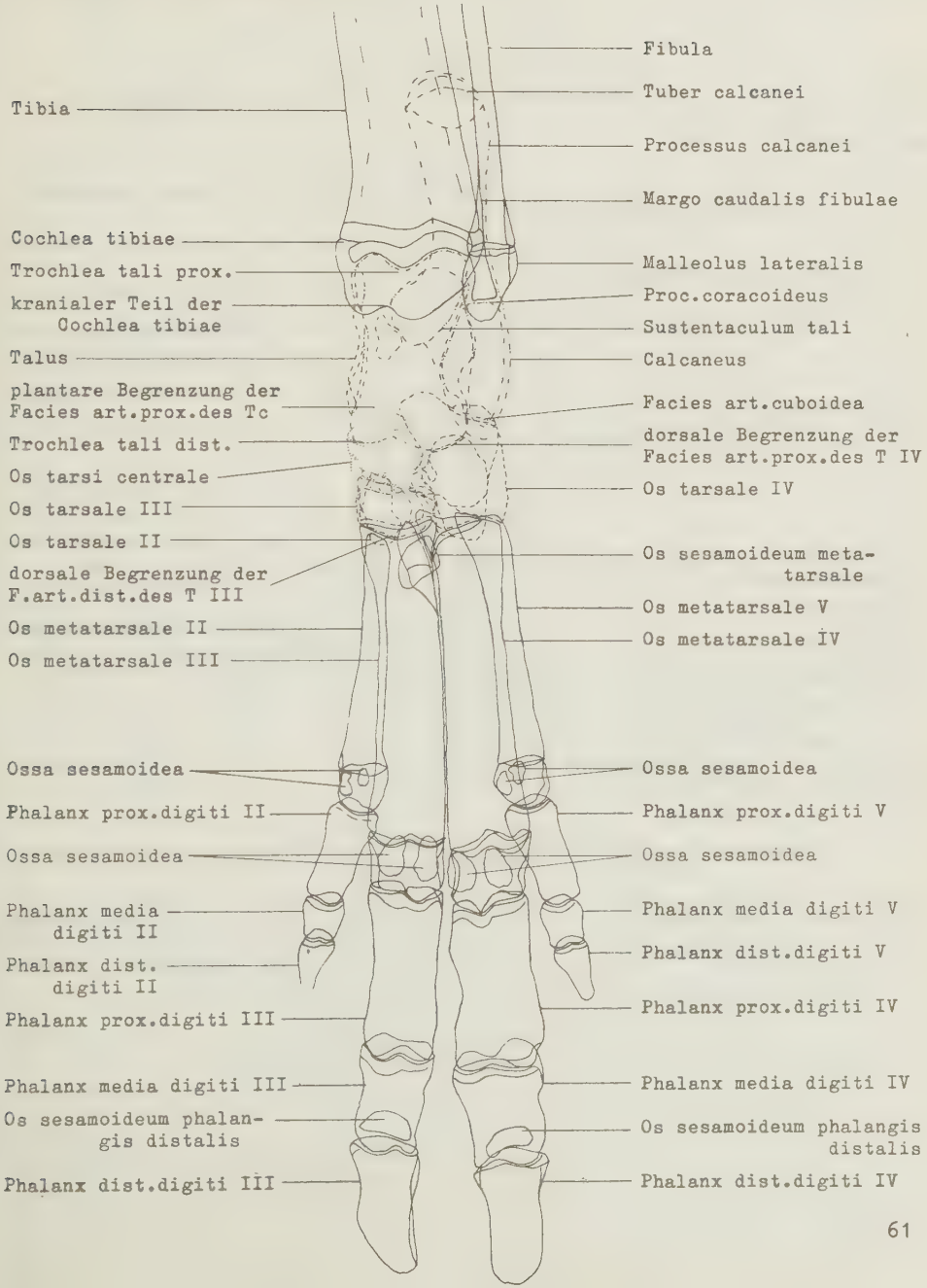

Röntgenskizze 13

LINKES SCHULTERBLATT UND SCHULTERGELENK

Medio-lateral. Göttinger-Zwergschwein, 6 Monate.

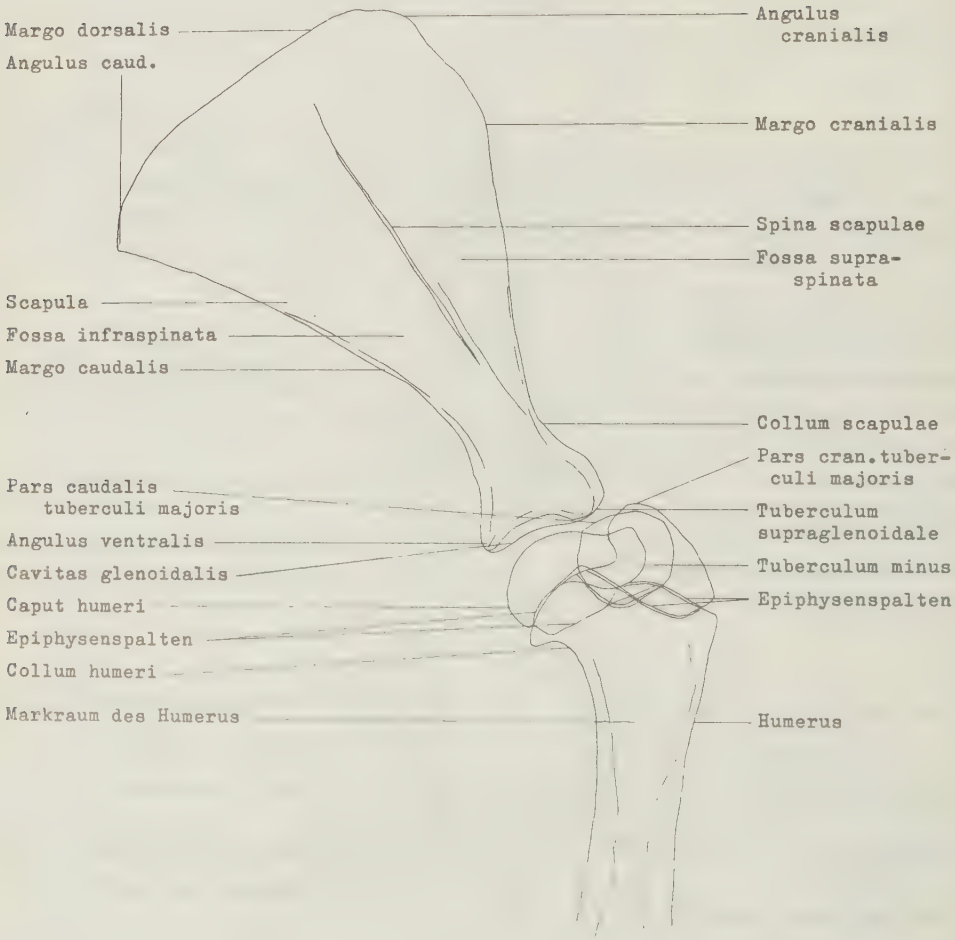

Röntgenskizze 14

LINKES SCHULTERBLATT, SCHULTERGELENK, OBERARMBEIN UND ELLBOGENGELENK

Kaudo-kranial. Göttinger-Zwergschwein, 6 Monate.

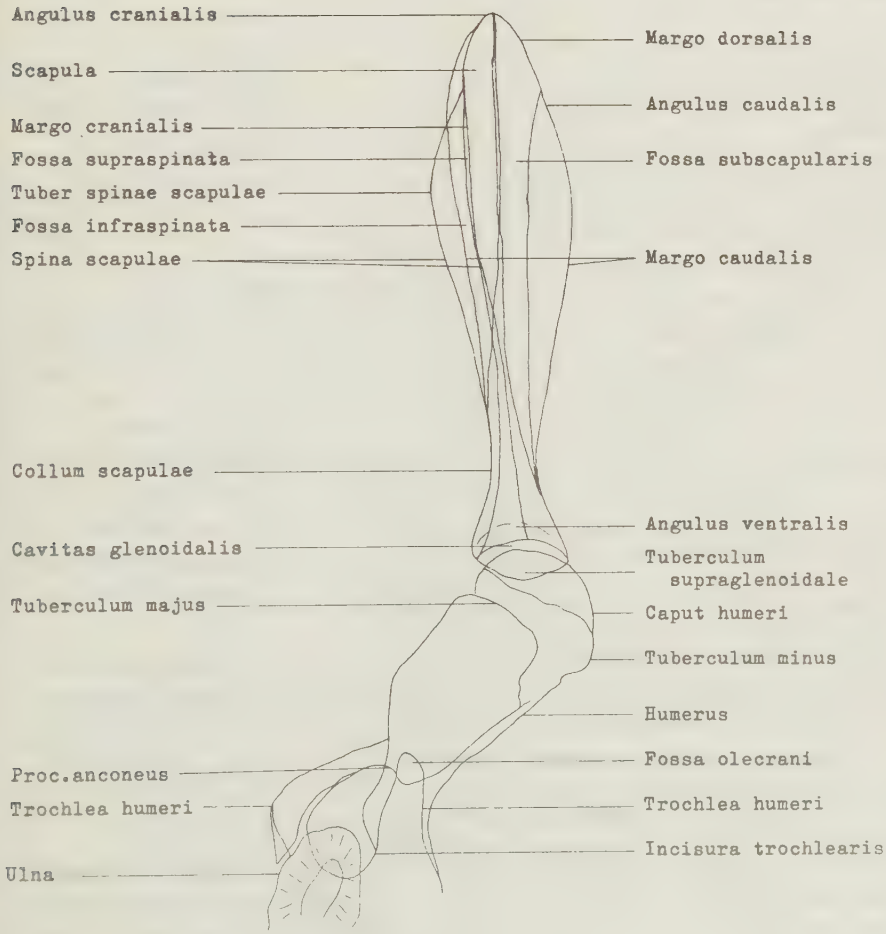

Röntgenskizze 15

LINKE VORDERGLIEDMASSE

Medio-lateral. Göttinger-Zwergschwein, 6 Monate.

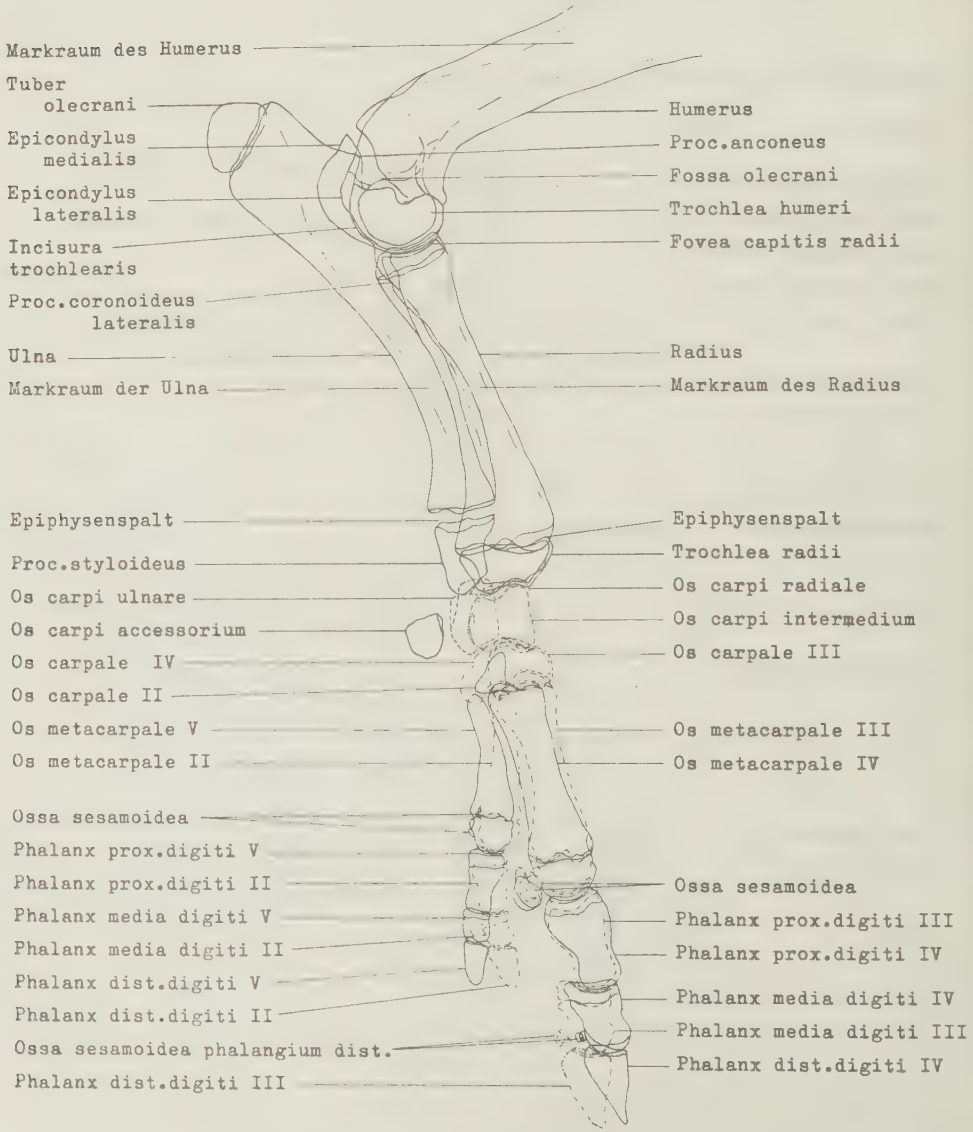

Röntgenskizze 16

LINKER VORDERFUSS

Dorso-palmar. Göttinger-Zwergschwein, 6 Monate.

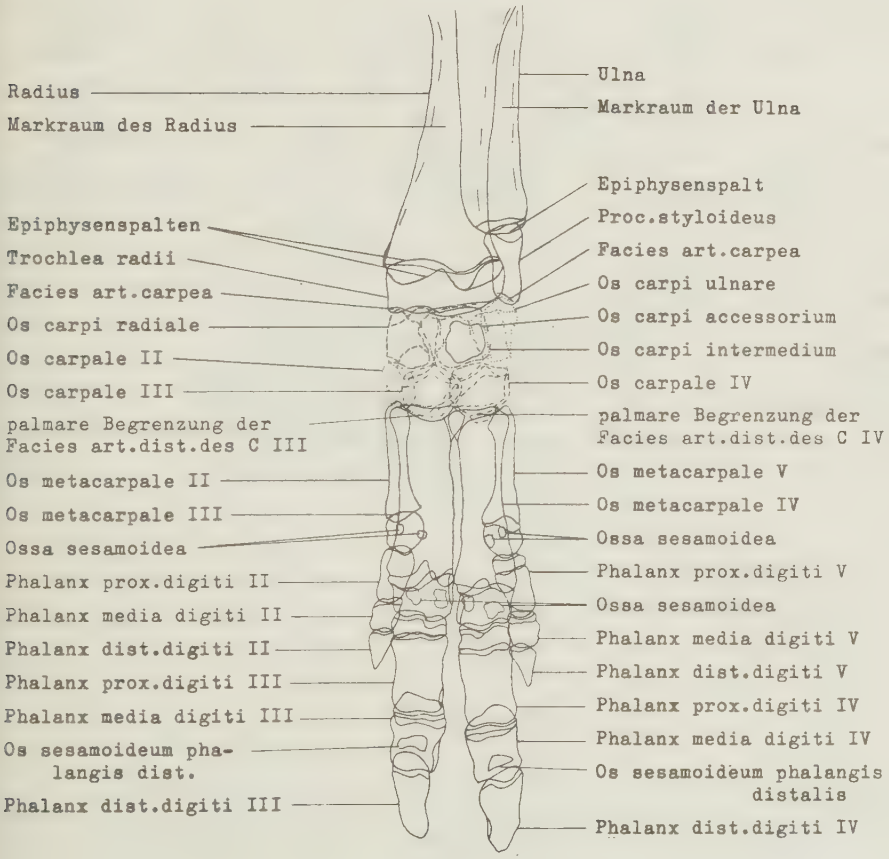

Röntgenskizze 17

HÜFTBEINE

Seitlich. Göttinger-Zwergschwein, 6 Monate.

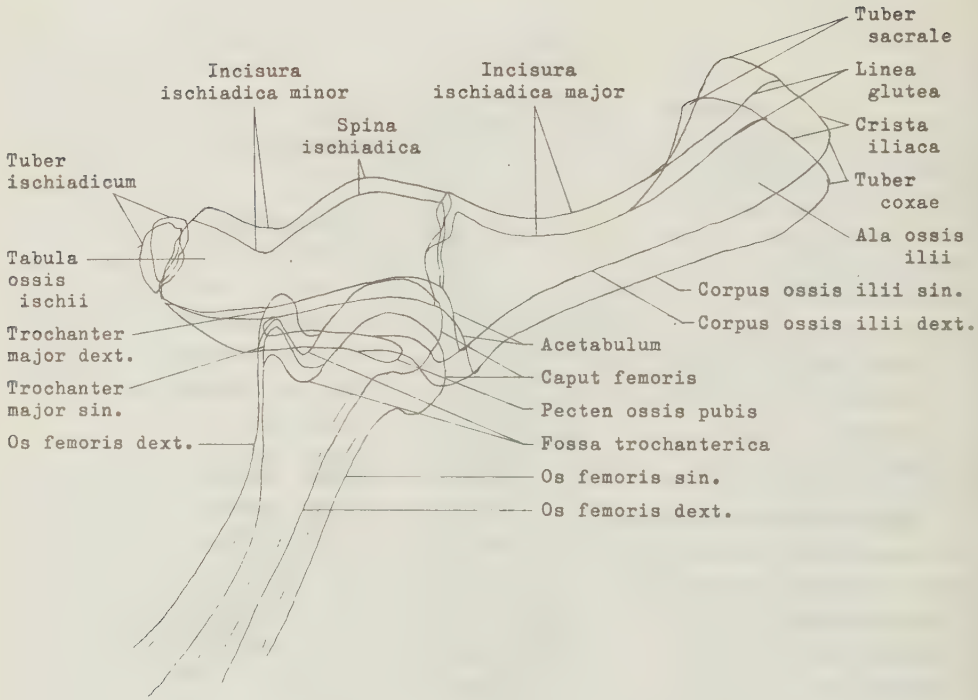

Röntgenskizze 18

HÜFTBEINE

Ventro-dorsal. Göttinger-Zwergschwein, 6 Monate.

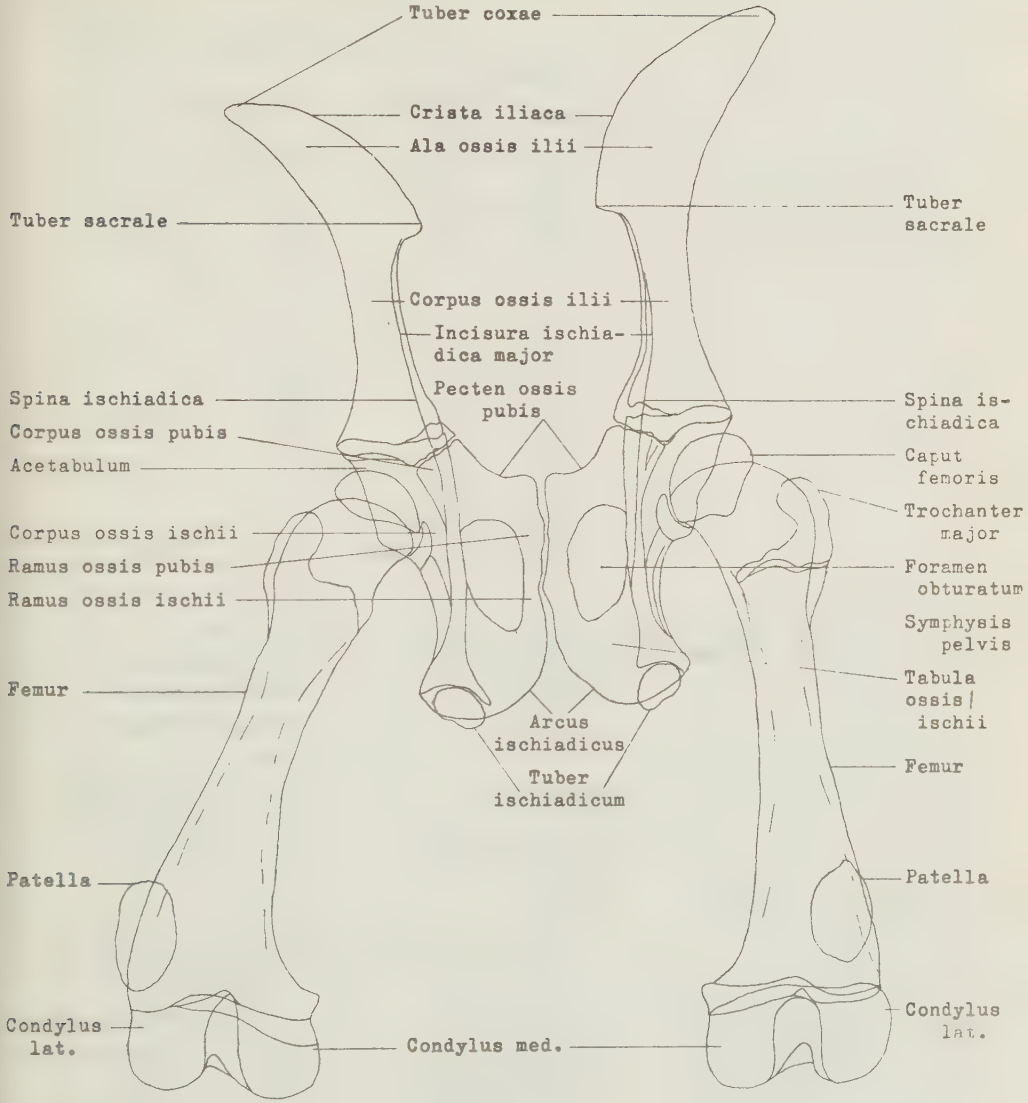

Röntgenskizze 19 LINKE HINTERGLIEDMASSE Medio-lateral.

Göttinger-Zs, 6 Monate.

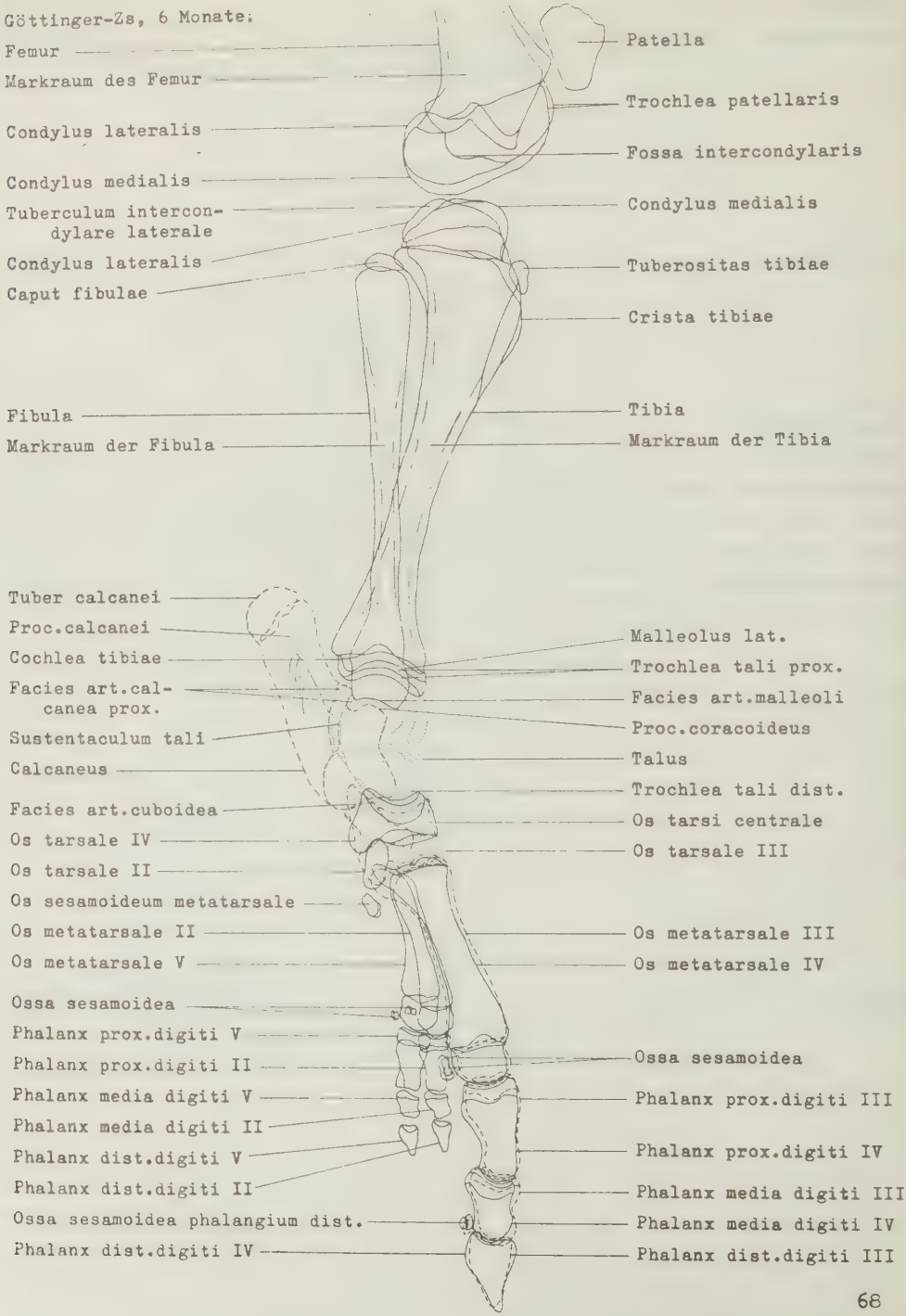

Röntgenskizze 20 LINKE HINTERGLIEDMASSE Dorso-plantar.

Göttinger-Zs, 6 Monate.

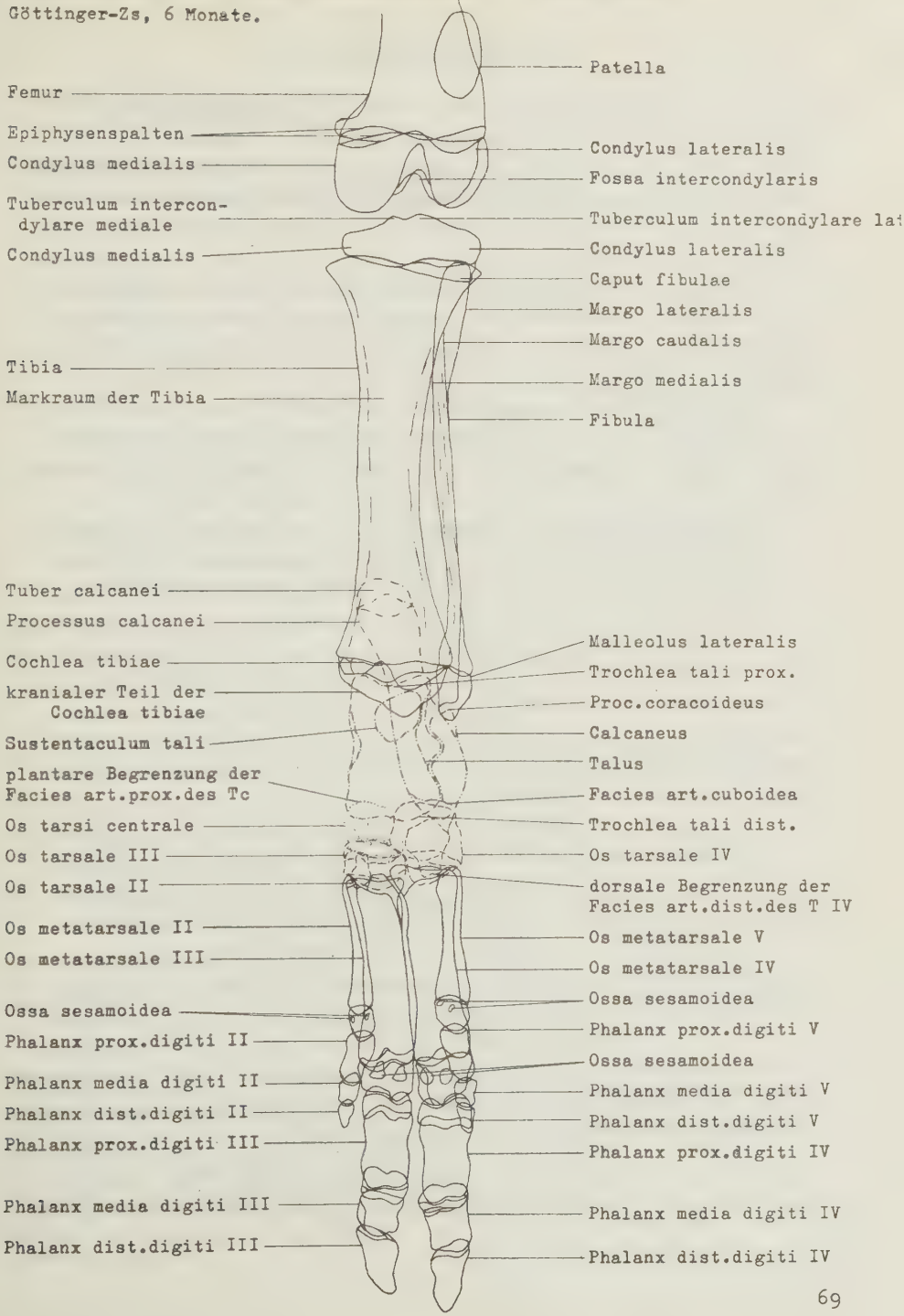

VII ZUSAMMENFASSUNG

Die Extremitätenknochen von Göttinger-Zwergschweinen und von Hanford-Zwergschweinen wurden mit denen des Hausschweines verglichen. Unterschiede zwischen den drei Schweinerassen zeigten sich vorwiegend an den Gelenkflächen und den Knochenvorsprüngen im Bereich der Epiphysen. Sie sind im Hauptteil I detailiert beschrieben.

Die Markräume der Extremitätenknochen wurden beim Göttinger-Zwergschwein untersucht. Sie entsprachen in Ausdehnung und engster Stelle weitgehend den Verhältnissen bei anderen kleinen Haussäugetieren.

Weiter wurden Röntgenaufnahmen von beiden Zwergschweinrassen angefertigt. Zu den Röntgenaufnahmen wurden unter Verwendung der mazerierten Knochen derselben Tiere Röntgenskizzen gezeichnet.

In einer Übersicht ist außerdem die neue veterinärmedizinische Nomenklatur NAV (1967) den humanmedizinischen Nomenklaturen BNA (1895), JNA (1936) und PNA (1955) gegenübergestellt.

SUMMARY

The bones of the limbs of the Göttinger and Hanford Miniature Pigs were compared to those of the domestic pig. Differences between the three breeds were found principally on the joint surfaces and tuberosities at the ends of the bones. They are described in chapter I.

The marrow cavities of the limb bones were examined in the Göttinger Miniature Pig. The relative measurements of the cavities were similar to those of other small domestic mammals.

Radiographs of the limbs of both Miniature Pig breeds were taken. The radiographs were supplemented by line drawings of the cleaned bones of the same animals.

In a large table the terms related to the limb bones found in the new veterinary medical nomenclature NAV (1967) were compared to similar terms in three anatomical nomenclatures of man, the BNA (1895), JNA (1936) and PNA (1955).

VIII LITERATURVERZEICHNIS

1. BOHN,F.K.,HENNER,S.: Elektrokardiographische Untersuchungen bei Miniaturschweinen. In: Z.ges.exp.Med.145, 356-358 (1968).
2. BRAGDON,J.H.,ZELLER,J.H.,STEVENSON,J.W.: Swine and experimental atherosclerosis. In: Proc.Soc.exp.Biol.(N.Y.) 95, 282-284 (1957).
3. BRUHNKE,J.: Ein Beitrag zur Struktur der Knochenkompakta bei Quadrupeden. In: "Morphologisches Jahrbuch" 1929, Bd.61, Hft.4, Seite 555-588, Leipzig.
4. BUSTAD,L.K.,HORSTMAN,V.G.,ENGLAND,D.C.: Development of Hanford miniature swine. In: Swine in Biomedical Research (1966) 769; Biology Department, Battelle-Northwest, Richland, Washington, USA.
5. COCCHIN,U.,THURN,P.: Einführung in die Röntgendiagnostik. Georg Thieme Verlag, Stuttgart 1959.
6. DAHME,E.: Das Schwein, ein Versuchstier für die experimentelle Arteriosklerose forschung. In: Z.ges.exp.Med.145, 3o5-311 (1968).
7. DONATH,T.: Anatomical Dictionary with Nomenclatures and Explanatory Notes. Pergamon Press, Oxford 1969.
8. ELLENBERGER-BAUM: Handbuch der vergleichenden Anatomie. 18. Aufl., Springer-Verlag, Berlin 1943.
9. HARING,F.,GRUHN,R.,SMIDT,D.,SCHEVEN,B.: Züchtung eines Miniaturschweines als Versuchs- und Laboratoriumstier. In: Zbl.Bakt.I Abt.(Orig.) 189, 521-537 (1963).
1o. HUSER,R.: Zur Anatomie des Wildschweines (Sus scrofa L.). Inaug.Diss., Zürich 193o.
11. KALICH,J.,KRUMBACHER,K.,RUF,B.: Über die Erfahrung bei Zucht und Haltung sowie einige physiologische Daten des Hanford-Miniaturschweines. In: Z.ges.exp.Med.145, 312-325 (1968).
12. LANZ,T.von: Zur Variabilität der Markhöhle des menschlichen Humerus. In: Zschft.f.Anat. und Entw.Gesch. 123, 453-461 (1963).
13. MEYER,H.von: Die Architektur der Spongiosa. In: Arch.f.Anat. und Phys. Jg. 1867.
14. MÜLLER,H.: Anatomische Grundlagen und Klinik der stabilen Osteosynthese (Marknagelung nach Küntscher) bei Hund und Katze. In: Zbl.f.Veterinärmedizin, Bd.II, Hft.1, S. 1-56 und

Bd.II, Hft.2, S.1o5-164, Gießen (1955).
15. NICKEL,R.,SCHUMMER,A.,SEIFERLE,E.: Lehrbuch der Anatomie der Haustiere. Bd.I, 2.Aufl., Paul Parey Verlag, Berlin 1961.
16. NOMINA ANATOMICA VETERINARIA: International Committee on Veterinary Anatomical Nomenclature, Wien 1968.
17. SCHEBITZ,H.,WILKENS,H.: Atlas der Röntgenanatomie von Hund und Pferd. Paul Parey Verlag, Berlin 1968.
18. SCHWARZE,E.,SCHRÖDER,L.: Kompendium der Veterinär-Anatomie. Bd.I, VEB Gustav Fischer Verlag, Jena 196o.
19. WISSDORF,H.: Das Kniegelenk des Schweines - Anatomische Grundlagen und Injektionsmöglichkeiten. In: Dtsch.tierärztl. Wschr.72, 289-294 (1965 a).
2o. WISSDORF,H.: Das Ellbogengelenk - Articulatio cubiti - des Schweines. Grundlagen für die Gelenkinjektionen. In: Dtsch. tierärztl.Wschr.72, 569-57o (1965 b).
21. WISSDORF,H.,NEURAND,K.: Das Karpalgelenk des Schweines - Grundlagen für die Gelenkinjektionen. In: Dtsch.tierärztl. Wschr.73, 396-4o4 (1966).
22. WISSDORF,H.: Das Tarsalgelenk des Schweines. I Osteologische Befunde. II Gelenkkapselverhältnisse und Injektionsmöglichkeiten. In: Zbl.Vet.Med., Reihe A, 13, 369-383 (1966).

Herrn Professor Dr. B. Vollmerhaus möchte ich für die freundliche Überlassung des Themas sowie für die hilfreiche Unterstützung herzlich danken.
Außerdem bin ich Frl. Dr. Koch und Frau Dr. Schaarschmidt zu aufrichtigem Dank verpflichtet.
Dem Vorstand der Chirurgischen Tierklinik Professor Dr.H.Schebitz sowie den Angestellten der Röntgenstation danke ich für die Anfertigung der Röntgenaufnahmen.

LEBENSLAUF

Ich wurde am 21.11.1944 in Rio de Janeiro (Brasilien) als Tochter des Gymnasiallehrers Hans Julius Müller und dessen Ehefrau Edeltraut geb. Deschner geboren.
Von 1951 bis 1953 besuchte ich die dortige Volksschule. Nach dem Umzug meiner Eltern absolvierte ich die nächsten beiden Volksschuljahre in Augsburg.
Von 1955 bis 1961 besuchte ich ein Realgymnasium in Augsburg.
Von 1961 bis zum Abitur im Jahre 1964 besuchte ich die Deutsche Schule in Lissabon (Portugal), da mein Vater dort als Auslandslehrer tätig war.
1964 begann ich in Berlin mit dem Studium der Tiermedizin. Nach dem zweiten Semester wechselte ich nach München, wo ich das Studium 1969 mit dem Staatsexamen beendete.